



МИНИСТЕРСТВО
ЗДРАВООХРАНЕНИЯ
РОССИЙСКОЙ ФЕДЕРАЦИИ

Клинические рекомендации

Хронический гнойный средний отит

МКБ 10: **H66.1/H66.2**

Возрастная категория: **взрослые, дети**

ID: **KP320**

Год утверждения: **2016 (пересмотр каждые 3 года)**

Профессиональные ассоциации:

- **Национальная медицинская ассоциация оториноларингологов**

Научным советом Министерства Здравоохранения Российской Федерации __
_____201_ г.

Оглавление	
Ключевые слова	3
Список сокращений.....	4
Термины и определения.....	5
1. Краткая информация	6
2. Диагностика	12
3. Лечение.....	16
4. Реабилитация	20
5. Профилактика	20
6. Дополнительная информация, влияющая на течение и исход заболевания.....	20
Критерии оценки качества медицинской помощи	21
Список литературы.....	22
Приложение А1. Состав рабочей группы	22
Приложение А2. Методология разработки клинических рекомендаций	23
Приложение А3. Связанные документы	25
Приложение Б. Алгоритмы ведения пациента	26
Приложение В. Информация для пациентов	26
Приложение Г.	27

Ключевые слова

-
- мукозит
- оссикулопластика
- saniрующие операции на среднем ухе
- тимпанопластика,
- хронический гнойный средний отит
- холестеатома,
- хронический экссудативный средний отит

Список сокращений

ХГСО – хронический гнойный средний отит.

ОГСО – острый гнойный средний отит.

ХЭСО – хронический экссудативный средний отит

КТ – компьютерная томография.

МРТ – магнитно-резонансная томография.

Термины и определения

Хронический гнойный средний отит – это хроническая инфекция среднего уха и перфорированной барабанной перепонки, сопровождающаяся отореей более 2 недель.

1. Краткая информация

1.1 Определение

Хронический гнойный средний отит – это хроническая инфекция среднего уха с перфорацией барабанной перепонки, сопровождающаяся отореей более 3 недель. (По определению ВОЗ).

1.2. Этиология и патогенез

Иницирующим звеном в развитии ХГСО является перенесенный в анамнезе ОГСО (часто в детском возрасте) с формированием стойкой перфорации барабанной перепонки или образованием атрофичной рубцовой мембраны, которая в дальнейшем трансформируется в ретракционный карман. Одной из причин ХГСО является травматическая перфорация или ятрогенная, после различных врачебных манипуляций.

Факторами риска перехода ОСО в ХГСО являются: возрастные и анатомические особенности строения среднего уха: узкий тимпанальный перешеек (адитус), соединяющего барабанную полость с воздухоносными клетками сосцевидного отростка; выраженная пневматизация пирамиды височной кости; выраженные карманы наружного аттика, глубокие синусы; ниша окна преддверия и гипотимпанум способствуют задержке отделяемого в этих областях, стойким секреторным и фиброзирующим процессам и латентному течению заболевания), хроническая патология носоглотки и полости носа, приводящая к нарушению мукоцилиарного очищения среднего уха, нарушению функции слуховой трубы и, как результат, к стойкому отрицательному давлению в барабанной полости, ретротимпанальном пространстве и к затянувшемуся острому процессу в среднем ухе с тенденцией перехода его в секреторную и фиброзирующую формы. Частые респираторные инфекции у детей, рецидивирующее течение острых средних отитов, пренебрежение дренированием полостей среднего уха при ОСО и восстановление аэрации среднего уха после перенесенного ОСО, неадекватная антибактериальная терапия ОСО приводит к нарушению механизмов местной иммунной защиты и переходу острого воспаления в хроническое. Пассивное курение, искусственное вскармливание новорожденных, плохие социально-бытовые условия увеличивают риск развития ХГСО в популяции, поскольку снижают механизмы иммунной защиты организма [1, 2, 3, 4, 5, 6].

ХГСО мультифакторное заболевание и важную роль в его патогенезе играют микробные агенты, которые попадают в полость среднего уха, как через слуховую трубу, так и через наружный слуховой проход при перфорации барабанной перепонки.

У пациентов с ХГСО может быть высеяна как монофлора (до 60%), так и смешанная аэробно-анаэробная флора (до 30%), обычно состоящая из 2-3 микроорганизмов, а в 11% случаев - флора отсутствует. По одним данным аэробная флора выделяется в 60,3%, а анаэробная – в 38,2%, по другим – на анаэробную флору приходится от 20 до 50% выделяемых изолятов. Основным микроорганизмом среди аэробов является *Pseudomonas*

aeruginosa, высеваемая изолированно в 31,1-98%, вторым по значимости является *Staphylococcus aureus*, высеваемый в 15-30% случаев. Во многих случаях обнаруживается коагулазо-негативный стафилококк.

Среди анаэробов чаще высеиваются анаэробные грамм-положительные кокки (*Peptococcus* и *Peptostreptococcus* в 17,2%), реже *Bacteroides* (в 12,4%); грамотрицательные *Klebsiella* и *Proteus* выделяются в 10-20% случаев. Анаэробы чаще сопутствуют холестеатомному процессу. Изоляты, встречающиеся как монокультура, чаще приводят к развитию тяжелых осложнений ХГСО (мастоидит, внутричерепные осложнения).

От 1,4 до 20% случаев приходится на грибковую флору, чаще рода *Aspergillus* и *Candida* spp.

Особенностью ХГСО является то, что флора, выделяемая у данных пациентов, склонна к образованию биопленок (особенно *Pseudomonas Aeruginosa* и *Staphylococcus aureus*). Пациенты с патологией верхних дыхательных путей и нарушенным клиренсом слизистой оболочки чаще подвержены формированию биопленок на патологически измененных слизистых. Биопленки – это поверхностно-ассоциированные микробные сообщества, окруженные экстрацеллюлярной полимерной матриксной субстанцией собственного происхождения. Основными их характеристиками являются: плохая проницаемость антибактериальных препаратов, сниженные потребности в питательных веществах и кислороде, повышенная экспрессия генов устойчивости (например, бета-лактамаза) и дистанционные взаимодействия между микроорганизмами биопленки. Эти взаимодействия включают в себя межклеточную передачу молекул и генетической информации, которая позволяет быстро реагировать на изменения условий окружающей среды (т.е. макроорганизма). Уникальной особенностью биопленок является так называемое «пассивное (планктонное) распространение» бактерий, их формирующих, в окружающее пространство, распространяя инфекцию в отдаленные участки организма. Все эти свойства способствуют антибиотикорезистентности и устойчивости к механизмам иммунной защиты макроорганизма. Бактерии внутри биопленок активно метаболизируют и продуцируют эндотоксины и другие продукты жизнедеятельности, что запускает классический путь воспалительного ответа и способствует дальнейшему поддержанию воспалительного процесса.

Некоторые авторы считают, что мукозит является определённой клинко-морфологической стадией секреторного отита, проявляющейся хроническим катаральным воспалением, сочетающим гиперпластические процессы в собственной пластинке слизистой оболочки с гиперсекрецией покровного эпителия. Влияние подобных изменений слизистой оболочки барабанной полости на эффективность тимпаноластики у больных ХГСО привели к различным клиническим и широким лабораторным исследованиям для определения причин и характера течения этого воспаления [2]. Факт наличия этой патологии признаётся большой группой отохирургов России. Более того, появилось понятие мукозита и в ринологии, на основании чего строится современная концепция щадящей интраназальной хирургии околоносовых пазух.

Гистологические изменения в слизистой оболочке барабанной полости характерны для острого воспаления, а вот почему эти изменения остаются после купирования острого воспаления до сих пор не понятно. Многие авторы основной причиной развития мукозита считают дисфункцию слуховой трубы и особенности строения слизистой оболочки слуховой трубы и мезогипотимпанума барабанной полости. Среди других факторов выделяют широкое и неоправданное применение антибиотиков в клинической практике, изменение микробного пейзажа, присутствие ДНК-содержащих вирусов в клетках слизистой оболочки, угнетающих местную иммунзащиту, раздражение слизистой оболочки барабанной полости факторами внешней среды у больных ХГСО, проведение необоснованных по объёму saniрующих операций и увеличение общей сенсibilизации населения. В тоже время на возникновение гиперплазии нормальной слизистой оболочки среднего уха могут влиять цитокины: эпидермальный фактор роста, амфирегулин, бетацелулин, херегулин- α , фактор некроза опухоли, фактор роста кератиноцитов и гепатоцитов и другие факторы воспаления [2].

Что касается холестеатомного процесса, то холестеатомный матрикс является идеальной средой для развития смешанных (аэробно-анаэробных) микробных биопленок, которые существуют внутри или под матриксом холестеатомы, что, во-первых, затрудняет стандартный забор их для бактериального исследования, а, во-вторых, способствует поддержанию хронического воспалительного процесса, ре-и суперинфицированию, а также агрессивному росту холестеатомы и костной резорбции. Причем в составе таких биопленок микроорганизмы способны вырабатывать собственные уникальные механизмы защиты и устойчивости к внешним факторам, способствующих их активному росту и успешной жизнедеятельности (например, *Pseudomonas aeruginosa*).

Существует несколько теорий образования и развития холестеатомы в полостях среднего уха: ретракционного кармана, пролиферативная, миграционная, метаплазии и, относительно новая, комбинированная теория, сочетающая в себе теорию ретракционного кармана и пролиферативную. Каждая из них имеет право на существование, которое вполне доказуемо клинической картиной, особенностями течения заболевания и интраоперационными находками. Часть из них подтверждается современными опытами, проводимыми учеными во многих странах (в частности, теория гиперплазии) с помощью создания гибридных моделей холестеатомы на животных. Однако, наиболее важным предметом исследований на сегодняшний день являются свойства холестеатомного матрикса и причины его агрессивного роста [4, 5, 6].

Агрессивное поведение матрикса холестеатомы вероятнее всего находится под влиянием высвобождающихся литических энзимов, лимфокинов, цитокинов и факторов роста из клеток на фоне воспалительного процесса, которые приводят к нарушениям пролиферации, дифференцировки и миграции кератиноцитов в холестеатомном матриксе. Все слои холестеатомы интенсивно инфильтрированы иммунными клетками, что поддерживает хронический воспалительный процесс, гиперпролиферацию кератиноцитов (а значит и рост холестеатомы) за счет гиперпродукции определенных цитокинов (провоспалительных и аутоиммунных). Так за активацию некоторых из них (IL-1, IL-6,

GM-CSF, IFN- γ , TNF- α) ответственны тучные клетки, которые находятся в повышенном количестве в составе приобретенной холестеатомы. TNF- α (фактор некроза опухоли α), который продуцируется как тучными клетками, так макрофагами и кератиноцитами, принадлежит одна из ключевых ролей в патогенезе холестеатомы. Он стимулирует пролиферацию, синтез белков и окончательную дифференцировку базальных кератиноцитов, опосредованную остеокластами резорбцию костной ткани, секрецию фибробластами коллагеназы и простагландина E₂, что в свою очередь вызывает деструкцию костных тканей. Чем больше концентрация TNF- α , тем тяжелее холестеатомный процесс.

И все-таки механизм пролиферации холестеатомы до сих пор не ясен. Недавние исследования указывают на фактор транскрипции, называемый ингибитором дифференцировки (Id1), вовлеченный в пролиферацию холестеатомного эпителия. Гиперпродукция Id1 приводит к утолщению слизистой оболочки среднего уха вкупе с эпителиально-клеточной метаплазией за счет гиперрегуляции активности клеточного цикла.

Существуют также анатомические предпосылки формирования холестеатомы, как правило, они обусловлены имеющейся патологией носоглотки и полости носа. Так механический блок тимпанальной перешейки, блокада адитуса, заднего тимпанального синуса и выраженная дисфункция слуховой трубы приводят к созданию стойкого вакуума в антромастоидальном пространстве, что является предпосылкой формирования ретракционного кармана и развития аттикальной холестеатомы. Ретракция перепонки формируется спереди и позади головки молоточка, что приводит к формированию холестеатомы в переднем аттике и надтубарном синусе и в карманах наружного аттика (карман Пруссака, карман Кретчмана, карманы Трельча). В вышеуказанных карманах развиваются чаще кистовидные погружные холестеатомы. Ретракция перепонки в передних и задних отделах натянутой части барабанной перепонки может стать источником ее ателектаза вплоть до эпидермизации барабанной полости (некоторым образом – это холестеатома). Типичная холестеатома развивается только из задне-верхнего квадранта барабанной перепонки при ее перфорации. В надтубарном синусе в 50% случаев начинается кератинизация эпителия и превращение его в холестеатому. В 60% случаев благоприятным местом развития холестеатомы служит подфациальный и позадиоконный синусы (синусы ниши окна преддверия) [2, 3, 4, 5, 6, 9].

Холестеатома у детей имеет ряд особенностей: формируется и протекает быстрее и агрессивнее, чем у взрослых, что приводит к обширным поражениям на ранних стадиях заболевания, особенно у детей до 5-летнего возраста; малосимптомна; отмечается более редкое, по сравнению со взрослыми, разрушение крыши барабанной полости, пещеры, полукружных каналов и стенки канала лицевого нерва; склонность к рецидивированию, вследствие наличия ретракционных карманов в верхних отделах барабанной полости [4, 5, 6].

1.3 Эпидемиология

Во всем мире ХГСО страдают от 1 до 4% населения, проживающих в развитых и развивающихся странах, это около 65-330 млн человек, 60% из них имеют значительное снижение слуха. Ежегодно в мире регистрируется 31 млн новых случаев заболеваемости ХГСО, в 22,6% из них – ХГСО диагностируется у детей младше 5 лет. В 30,82% случаях на 10000 населения заболевание сопровождается снижением слуха. Распространенность ХГСО с холестеатомой в популяции – 0,01%. Пик встречаемости приходится в среднем на вторую и третью декаду. В мире ежегодно от осложнений ХГСО погибает 28000 человек (в основном от внутричерепных осложнений).

Распространенность ХГСО в нашей стране составляет от 8,4 до 39,2 на 1000 населения. Среди пациентов с ЛОР-патологией, которым оказывается помощь в ЛОР-стационарах, 5,7–7% страдают ХГСО. Среди всех хронических заболеваний ЛОР-органов ХГСО является наиболее частой патологией (до 48,8%). ХГСО с частыми обострениями является причиной отогенных осложнений, которые в настоящее время возникают у 3,2% больных: у 1,97% наблюдаются интракраниальные (менингит, абсцесс мозга и другие) и у 1,35% – экстракраниальные (субпериостальный абсцесс, лабиринтит и др.) осложнения. Смертность от осложнений при ХГСО составляет 16-30%. Одной из причин развития деструкции в среднем ухе является холестеатома, которая выявляется у 24–63% больных ХГСО при перфорации барабанной перепонки [2, 4, 5, 6, 10].

В России отмечается устойчивая тенденция к росту заболеваемости ХГСО среди детского населения. Так, если в 1976 г. этой патологией страдали 0,21% детей [12], то в 2001 г. уже 0,37–1,5% [13,14]. В структуре ЛОР-патологии детского возраста доля ХГСО составляет 2,1% для жителей города и 7,6% – для жителей села, причем заболевание в 70% случаев начинается в возрасте до 5 лет [15]. М.Р. Богомильский, В.Р. Чистякова (2002) отмечают, что данное заболевание встречается примерно у 1% школьников, а у подростков 14–15 лет этот показатель составляет уже 3–4% [6]. В структуре причин детской стойкой тугоухости, связанной с поражением звукопроводящего аппарата, ХГСО занимает около 60-70%; родители 80% детей начало заболевания ассоциируют с ОРВИ, 5-7% - с другими детскими инфекционными заболеваниями [6].

Отсутствие тенденции к уменьшению пациентов с этой патологией связывают с высокой заболеваемостью населения вирусными инфекциями, разнообразной патологией верхних дыхательных путей, ведущей к нарушениям тубарных функций, с нерациональной антибактериальной терапией, редким применением парацетеза при лечении острых форм среднего отита, а также с неадекватным отношением пациентов к своему заболеванию [2].

1.4 Кодирование по МКБ 10

H66.1 - хронический туботимпанальный гнойный средний отит (хроническая туботимпанальная болезнь, мезотимпанит)

H66.2 - хронический эптитимпано-антральный гнойный средний отит (хроническая эптитимпано-антральная болезнь, эптитимпанит).

1.5 Классификация

Согласно Международной классификации болезней (МКБ-10) принято различать: Н 66.1 - хронический туботимпанальный гнойный средний отит (хроническая туботимпанальная болезнь, мезотимпанит) и Н 66.2 - хронический эптитимпано-антральный гнойный средний отит (хроническая эптитимпано-антральная болезнь, эптитимпанит). Данная классификация отражает анатомо-морфологические особенности строения среднего уха, а именно наличие тимпанальной диафрагмы и разный характер анатомии слизистой оболочки в отделах среднего уха.

Мезотимпанит – форма хронического среднего отита с локализацией перфорации в натянутом отделе барабанной перепонки. В настоящее время встречается у половины больных ХГСО. У 50% из них гистологически и клинически выявляется хроническое катаральное воспаление слизистой оболочки (мукозит). Явления мукозита наблюдаются и у больных эпимезотимпанитом, а также после saniрующих радикальных операций на среднем ухе. Мезотимпанит считается относительно благоприятной формой, поскольку у пациентов нет признаков активной остеодеструкции, в тоже время у 51% из них имеет место кариес элементов цепи слуховых косточек (обычно длинный отросток наковальни, суперструктуры стремени, рукоятка молотка) и стенок полостей среднего уха – у 21%. А у 36-40% пациентов в барабанной полости (чаще в эптитимпануме, реже в мезо- и гипотимпануме) диагностируется стелящаяся или кистозная холестеатома. Многие исследователи объясняют костную резорбцию при ХГСО без холестеатомы деминерализацией, вызванной локальным изменением pH вследствие высвобождения лизосомальных гидролитических ферментов и дегенеративными процессами после обострения.

Эпитимпанит – форма ХГСО, характеризующаяся локализацией перфорации в ненапрянутом отделе барабанной перепонки и сопровождающаяся кариозным процессом разной степени выраженности в среднем ухе. По данным исследований, чем меньше дефект в ненапрянутом отделе перепонки, тем больше объем разрушений в барабанной полости и антростоидальном отделе. Причиной костной резорбции при данной форме отита, как правило, является холестеатома (в 78,8 - 97% случаев): стелящаяся, кистозная, либо сочетание этих форм (чаще). Наличие ретракционного кармана считается начальной стадией формирования холестеатомы (предхолестеатома) [2, 6, 11].

При эпимезотимпаните встречаются признаки обеих вышеобозначенных форм.

Кроме того, для всех этих форм характерен полиморфизм изменений в среднем ухе как проявления длительного течения хронического процесса, его динамики и различных исходов: катаральное воспаление слизистой оболочки барабанной полости (мукозит), тимпаносклероз, тимпанофиброз, холестеатома и кариес структур среднего уха. Часто эти формы сочетаются и приводят к разной клинической картине, что затрудняет чёткое разграничение клинических форм заболевания (доброкачественный или нет) [2].

2. Диагностика

2.1 Жалобы и анамнез

Ведущей жалобой у 99% пациентов ХГСО с или без холестеатомы является снижение слуха на больное ухо различной степени выраженности. Как правило, снижение слуха постепенное на протяжении всего периода заболевания. У ряда пациентов возможно прогрессирующее или резкое снижение слуха, часто на фоне очередного обострения хронического процесса.

Второй по значимости жалобой является оторрея. Все без исключения пациенты отмечают хотя бы один эпизод выделений из уха на протяжении жизни. В 20% случаев выделения из больного уха беспокоили в детстве, либо несколько раз за всю историю заболевания. Около 50% пациентов жалуются на появление подобных симптомов 1-2 раза в год, как правило, на фоне переохлаждения, попадания воды в ухо или перенесенного ОРЗ. Почти 30% пациентов жалуются на частые либо постоянные выделения из уха на протяжении последних нескольких лет (как правило, 1-5 лет). Выделения из уха носят различный характер: от скудных слизистых до гнойных с ихорозным запахом.

Около 20% пациентов жалуются на периодический или постоянный шум в больном ухе разной частотности, который может быть связан как с наличием обширного дефекта барабанной перепонки (как правило, низкочастотный шум), так и с поражением внутреннего уха на фоне хронического процесса (высокочастотный шум). Реже пациенты отмечают ощущение заложенности и дискомфорт в больном ухе.

Около 6-7% больных имели эпизоды системного головокружения или неустойчивости различной степени выраженности, которые беспокоили только во время обострения, либо при минимальной физической нагрузке или наклонах/поворотах головы. Подобные жалобы могут свидетельствовать в пользу наличия фистулы лабиринта.

Еще реже пациентов беспокоит головная боль различной (височной, височно-теменной, теменной, параорбитальной) локализации, часто на фоне обострения ХГСО.

Длительность заболевания ХГСО варьирует от 1 года до 50-60 лет независимо от пола и социального статуса. Столь долгие сроки болезни можно объяснить лишь благоприятным течением процесса, хорошим эффектом от консервативного лечения обострения и не критичным отношением пациентов к своему заболеванию.

В детском возрасте сбор анамнеза жизни и заболевания ребенка имеет громадное значение для постановки правильного диагноза и планирования адекватного лечения. Жалобы, как правило, не имеют каких-либо существенных особенностей, страдающих различными формами ХГСО. Дети или их родители (младшая возрастная группа) предъявляют жалобы на выделения из уха, снижение слуха, шум в пораженном ухе (старшая возрастная группа). Помимо этого, пациенты детского возраста (или их родители) могут жаловаться на частые ОРВИ (4 и более эпизодов в течении года);

затрудненное носовое дыхание и периодическое отделяемое из носа, не связанное с ОРВИ; храп; гнусавость; кашель, в особенности в утренние часы и после сна ребенка. Другие жалобы, такие как боль в ухе, головная боль, головокружение, повышение температуры тела встречаются значительно реже и могут свидетельствовать о развитии осложнений. У детей младшего возраста анамнез собирается со слов родителей, дети постарше могут самостоятельно отвечать на вопросы, которые связаны с их жалобами или клиническими проявлениями. При сборе анамнеза важны сведения о течении беременности матери, родах, развитии ребенка на первом году жизни, перенесенных детских инфекционных заболеваниях, ОСО, перенесенных оперативных вмешательствах, аллергоанамнез. Также большое значение имеет длительность заболевания, частота и упорство рецидивов, насколько часто возникают обострения и какими клиническими симптомами они сопровождаются (повышение температуры тела, головная боль, нарушение статики, боли в ухе, общие симптомы интоксикации, характер и количество отделяемого). Оториноларинголог обязан обратить внимание на данные предыдущих обследований (аудиограммы, анализ мазков на флору и чувствительность к антибактериальным препаратам, результаты КТ исследований височных костей). Имеют значение и наличие данных об эффективности предыдущего консервативного и хирургического лечения (какие препараты использовались, длительность ремиссии, объе оперативного вмешательства и т.д.).

Следует отметить, что редкие обострения и достаточно выраженное снижение слуха характерно для фиброзирующих исходов ХГСО - тимпаносклероза и/или тимпанофиброза. В то время как, постоянные выделения из уха свидетельствуют в пользу хронического воспаления слизистой оболочки (мукозит) или же холестеатомного процесса. О последнем будут свидетельствовать постоянные гнойные выделения с неприятным запахом и, возможно, эпизоды системного головокружения.

2.2 Физикальное обследование

При осмотре пациента в случаях отсутствия осложнённого течения ХГСО общее состояние обычно удовлетворительное. При осмотре больного уха необходимо обращать внимание на заушную область, а именно площадку сосцевидного отростка и его верхушку, где могут быть рубцы, свидетельствующие о ранее выполненных операциях или осложнениях процесса, а также регионарные лимфатические узлы, указывающие на активность воспалительного процесса в ухе.

2.3 Лабораторная диагностика

- Рекомендовано выполнение общего клинического обследование, включающего клинический анализ крови, общий анализ мочи, анализ крови на RW, HBS- и HCV-антигены, ВИЧ, биохимический анализ крови, коагулограмма [2, 6, 7, 9].

Уровень убедительности рекомендаций С (уровень достоверности доказательств – IV)

- Рекомендовано проведение бактериологического исследования с определением возбудителя и его чувствительности к антибактериальным или противогрибковым препаратам для выбора адекватной терапии [2, 6, 7, 9].

Уровень убедительности рекомендаций С (уровень достоверности доказательств – IV)

- Рекомендовано проводить бактериоскопические, гистологические исследования и ПЦР-диагностику биоптатов для исключения туберкулёзной этиологии в случаях вялотекущего процесса с выраженной деструкцией тканей [2, 6, 7, 9].

Уровень убедительности рекомендаций С (уровень достоверности доказательств – IV)

- Рекомендовано проводить патоморфологическое исследование для определения характера патологического процесса [2, 6, 7, 9].

Уровень убедительности рекомендаций С (уровень достоверности доказательств – IV)

2.4 Инструментальная диагностика

- Рекомендовано проводить отомикроскопию/отоэндоскопию [2, 6, 7, 9].

Уровень убедительности рекомендаций С (уровень достоверности доказательств – IV)

Комментарии: При отомикроскопии/отоэндоскопии обращают внимание на состояние барабанной перепонки (тонкая, толстая, рубцовая, наличие тимпаносклеротических очагов или петрификатов), наличие, характер и глубину ретракционных карманов, наличие дефекта, его размер, локализацию, характер краев (эпидермизированные, подвернутые внутрь барабанной полости, спаянные со структурами барабанной полости, оmozолелые), состояние слизистой оболочки барабанной полости (явления и степень мукозита, очаги тимпаносклероза, тимпанофиброз, полипозные изменения, грануляции, эпидермизация барабанной полости), состояние цепи слуховых косточек, если они визуализируются (кариес, лизис фрагментов цепи, их эпидермизация), состояние латеральной стенки аттика, адитуса (если есть признаки их деструкции). Во время данного обследования возможно диагностировать холестеатомный процесс и его активность. Следует обратить внимание, что при эптитимпанитах дефект барабанной перепонки может быть точечным, визуализироваться только при продувании пациента, может быть прикрыт серной коркой, а в ряде случаев временно отсутствовать (например, при стойкой ремиссии ХГСО). Тогда особое внимание нужно уделить состоянию латеральной стенки аттика: есть ли хотя бы минимальная деструкция. Иногда заболевание имитирует рецидивирующий экссудативный средний отит, но при внимательном отомикроскопическом осмотре наряду с прозрачным экссудатом в барабанной полости визуализировался холестеатомный мешок, который может занимать всю барабанную полость, при этом в области ненатянутого отдела барабанной перепонки имеется небольшой ретракционный карман. При наличии глубоких ретракционных карманов целесообразно использование отоэндоскопов с различным углом обзора (0° , 30° и 70°) для диагностики глубины и области их распространения.

- Рекомендовано проведение исследования функции слуховой трубы с помощью пустого глотка, пробы Тойнби, пробы Вальсальвы или продувания слуховой трубы баллоном Политцера [2, 6, 7, 9].

Уровень убедительности рекомендаций С (уровень достоверности доказательств – IV)

Комментарии: *Диагностированная дисфункция слуховой трубы может быть причиной существующей ретракции барабанной перепонки, как на этапе обследования, так и в отдаленном послеоперационном периоде. Этот момент необходимо учитывать при проведении хирургического лечения, а также в назначении лечебных и реабилитационных мероприятий в раннем и позднем послеоперационном периодах.*

- Рекомендовано исследование слуха с помощью камертонов и тональной аудиометрии. Данные камертонального исследования (тесты Ринне, Федеричи и Вебера) являются методом скрининга степени и характера тугоухости [2, 6, 7, 9].

Уровень убедительности рекомендаций С (уровень достоверности доказательств – IV)

Комментарии: *Тональная пороговая аудиометрия позволяет точно (с достаточной степенью точности) определить степень и характер тугоухости (кондуктивная, смешанная, нейросенсорная) и возможности её реабилитации. Проведение ультразвукового исследования порогов слуха позволяет подтвердить наличие сенсоневрального или кондуктивного компонента, а также явлений ФУНГа. Несмотря на то, что данные исследования являются субъективными, опираясь на эти данные, врач может прогнозировать, а в дальнейшем контролировать состояние слуховой функции: будет ли улучшение слуха после проведения хирургического лечения, есть ли ухудшение слуха после очередного обострения хронического процесса и оценивать его динамику в отдаленном послеоперационном периоде. Так у пациентов с порогами костной проводимости выше 30 дБ в диапазоне разговорных частот даже при идеально проведенной хирургической операции качественного улучшения слуха нельзя ожидать. А у пациентов с порогами слуха в пределах возрастной нормы или минимальными изменениями слуха, но при наличии распространенного холестеатомного процесса с выраженной деструкцией в полостях среднего уха, особенно при наличии фистулы лабиринта, после операции возможно не только ухудшение слуха, но и глухоты.*

- Рекомендовано проведение вестибулометрии для оценки состояния вестибулярного анализатора больного уха и диагностики осложнений пациентам с жалобами на головокружение системного характера и неустойчивость, признаками фистулы лабиринта [2, 6, 7, 9].

Уровень убедительности рекомендаций С (уровень достоверности доказательств – IV)

- Рекомендовано выполнение КТ височных костей [18].

Уровень убедительности рекомендаций С (уровень достоверности доказательств – IV)

Комментарии: (см. приложение Г1).

- Рекомендовано проведение МРТ среднего уха, для диагностики холестеатомного процесса [8,13,18].

Уровень убедительности рекомендаций С (уровень достоверности доказательств – IV)

Комментарии: Появление новых МРТ томографов, выполняющих полипозиционные изображения, режимы T_1 , T_2 , EPI и non-EPI DWI (non-echo-planar-imaging diffusion-weighted MRI), позволяет специфично характеризовать холестеатому в 99% случаев и отличить её от других мягкотканых образований височной кости: секрета, грануляций и холестероловой гранулёмы. Отсроченные изображения (T_1 и T_2) позволяют выявить рубцовую ткань, которая проявляется усилением сигнала и ранним - при воспалении, тогда как для холестеатомы не характерно усиление сигнала в отсроченную фазу исследования. В то же время использование только отсроченных без диффузно-взвешенных (DWI) режимов не обеспечивает достоверности исследования. Применение EPI и non-EPI DWI с коэффициентами диффузии $b0$ и $b1000$ приводит к лучшим диагностическим результатам в связи со снижением возникновения артефактов. Для холестеатомы височной кости характерны следующие результаты МРТ: низкоинтенсивный сигнал T_1 , высокоинтенсивный T_2 и высокоинтенсивный non-EPI DWI.

2.5 Иная диагностика

- Рекомендовано проведение R-скопия органов грудной клетки, ЭКГ и осмотр терапевта (в детском возрасте - педиатра) для операции. Для общего клинического обследования пациентов с ХГСО, поступающих в стационар [2, 6, 7, 9].

Уровень убедительности рекомендаций С (уровень достоверности доказательств – IV)

- Рекомендовано привлечение других специалистов - невролога, нейрохирурга, окулиста, фтизиатра и реаниматолога, в случаях осложнённого течения заболевания [2, 6, 7, 9, 22].

Уровень убедительности рекомендаций С (уровень достоверности доказательств – IV)

- Рекомендовано выполнение эндоскопического исследования полости носа и носоглотки, рентгенологическое обследование околоносовых пазух, консультация аллерголога – иммунолога в детском возрасте, при наличии жалоб и соответствующего анамнеза [2, 6, 7, 9].

Уровень убедительности рекомендаций С (уровень достоверности доказательств – IV)

3. Лечение

3.1 Консервативное лечение

- Рекомендовано проведение антибактериальной терапии, а именно применение фторхинолонов II поколения и респираторных фторхинолонов (кроме детского

возраста), цефалоспорины и амоксициллин с клавулановой кислотой** (в том числе и у детей) [4, 6, 12, 13, 14, 15].

Уровень убедительности рекомендаций С (уровень достоверности доказательств – IV)

Комментарии: Назначение антибактериальной терапии должно проводиться с учетом чувствительности флоры и возможностью образования биопленок. В случае смешанной флоры приветствуются комбинации 2-3 препаратов для перекрестного воздействия сразу на все виды патогенных микроорганизмов. Ключевая роль все же принадлежит местным топическим антибактериальным, противогрибковым и кортикостероидным препаратам. Как показал недавний Кохрановский обзор, топические фторхинолоны являются наиболее эффективными средствами лечения ХГСО с минимальными побочными эффектами: они воздействуют на основную патогенную флору (75,6% изолятов чувствительны к данной группе препаратов) и не являются ототоксичными, поэтому их можно использовать у пациентов с перфорацией барабанной перепонки. Местное лечение эффективно только после тщательного удаления патологического содержимого из среднего уха с помощью аспирации или ирригации.

- Рекомендовано пациентам с наличием грануляций в барабанной полости их удалять (если это возможно), либо проводить химическую каустику 40% раствором серебра или поликрезуленом [2, 4, 6, 7].

Уровень убедительности рекомендаций С (уровень достоверности доказательств – IV)

- Рекомендовано назначение кортикостероидных препаратов в виде капель (как правило, дексаметазон**), пациентам с вялотекущим воспалением слизистой оболочки (мукозита) [2, 4, 6, 7].

Уровень убедительности рекомендаций С (уровень достоверности доказательств – IV)

Комментарии: При отсутствии эффекта от местной терапии в течение 1-3 месяцев, что характерно для мукозита барабанной полости, проводится операция с использованием дренирующих методик.

- Рекомендовано применение антисептических препаратов: диоксидин, мирамистин** и другие [2, 4, 6, 7].

Уровень убедительности рекомендаций С (уровень достоверности доказательств – IV)

Комментарии: Курс лечения вышеперечисленными группами препаратов может варьироваться от 5-7 дней до нескольких недель в зависимости от получаемого эффекта. Данные препараты можно комбинировать.

- Не рекомендовано назначение антибактериальных и кортикостероидных капель пациентам с грибковой флорой [2, 4, 6, 7].

Уровень убедительности рекомендаций С (уровень достоверности доказательств – IV)

Комментарии: *Таких больных необходимо вести строго согласно существующим в нашей стране алгоритмам применения противогрибковых препаратов. Лечение таких больных часто длительное и требует привлечения смежных специалистов (микологов).*

3.2 Хирургическое лечение

- Рекомендовано основным методом лечения считать хирургическое, которое проводится в период ремиссии заболевания (не ранее чем через 3-6 месяцев после последнего обострения) [1, 2, 4, 5, 6, 7, 8, 9, 10, 11, 20, 21, 22].

Уровень убедительности рекомендаций С (уровень достоверности доказательств – IV)

Комментарии: *Это необходимо для уменьшения объёма операции, лучшей дифференцировке жизнеспособных элементов среднего уха, для снижения частоты осложнений и повышения её эффективности. Вынужденное оперативное вмешательство в период обострения предусматривает только санацию среднего уха и по открытому типу, выполнение его технически сложно из-за плохой визуализации структур на фоне кровотечения, что повышает риск возникновения ятрогенных осложнений. Американские коллеги рекомендуют проведение хирургического лечения пациентам с ХГСО, неподдающимся консервативному лечению, либо протекающим с различными осложнениями. Учитывая отличия в организации медицинской помощи населению в России, рекомендуется выполнять saniрующие операции больным ХГСО с осложнениями в отделениях ургентной направленности, а вне обострения – в специализированных отделениях или Центрах, имеющих соответствующее оборудование и специалистов, владеющих методами реконструктивной хирургии среднего уха. Принцип ранней хирургии ХГСО позволяет лучше санировать очаг воспаления, сохранить слуховую функцию, исходную анатомию среднего уха, сократить сроки реабилитации.*

- Рекомендовано при обострении ХГСО, хирургическое лечение проводить только при риске развития у пациента угрожающего жизни состояния (внутричерепные осложнения, лабиринтит, мастоидит, тромбоз сигмовидного синуса, отогенный сепсис) или при устойчивом к консервативной терапии процессе [1, 2, 4, 5, 6, 7, 8, 9, 10, 11, 20, 21, 22].
- **Уровень убедительности рекомендаций С** (уровень достоверности доказательств – IV)

Комментарии: *В этом случае проводятся расширенные saniрующие операции (расширенная радикальная операция с обнажением твердой мозговой оболочки и оболочки синуса), консервативная saniрующая операция открытого типа или аттикоантромастоидотомия с дренированием антрума.*

- Рекомендовано при мезотимпаните проводить тимпаноластику I, II или III типа (по Вульштейну Х., 1972) в зависимости от степени разрушения цепи слуховых косточек с использованием различных протезов (аутопротезы из хряща и наковальни, титановые протезы, комбинированные титановые протезы с флюоропластом, керамические протезы и другие) [1, 2, 4, 5, 6, 7, 8, 9, 10, 11, 20, 21, 22].

- **Уровень убедительности рекомендаций С** (уровень достоверности доказательств – IV)

Комментарии: (см приложение Г2).

- Рекомендовано при эпитимпаните, эпимезотимпаните, особенно при наличии холестеатомы, проводить открытые, полуоткрытые и закрытые варианты saniрующих операций с тимпанопластикой в зависимости от распространенности процесса [1, 2, 4, 5, 6, 7, 8, 9, 10, 11, 20, 21, 22].

Уровень убедительности рекомендаций С (уровень достоверности доказательств – IV)

Комментарии:

- При наличии холестеатомы через 6-12 месяцев после выполнения saniрующей операции с тимпанопластикой рекомендуется выполнять ревизионную операцию (“second look») с целью исключения рецидива холестеатомы [1, 2, 4, 5, 6, 7, 8, 9, 10, 11, 20, 21, 22].

Уровень убедительности рекомендаций С (уровень достоверности доказательств – IV)

Комментарии: Заподозрить рецидив холестеатомы можно по прогрессирующей тугоухости в отдаленном послеоперационном периоде, стойкой незакрывающейся перфорации неотимпанальной мембраны и периодическим выделениям из барабанной полости. При отсутствии каких-либо жалоб со стороны пациента диагностировать рецидив холестеатомы до недавнего времени можно было только лишь с помощью хирургической ревизии. В последнее время альтернативой хирургии в диагностике рецидива холестеатомы является МРТ височных костей с использованием различных режимов. При обнаружении рецидива холестеатомы приходится расширять объем операции вплоть до проведения аттикоантромастоидотомии с удалением задней стенки и формированием открытой полости.

- Рекомендовано выполнять плановую тимпаноластику детям, начиная с возраста 8-10 лет [1, 2, 4, 5, 6, 7, 8, 9, 10, 11, 20, 21, 22].

Уровень убедительности рекомендаций С (уровень достоверности доказательств – IV)

Комментарии: Тимпаноластика у детей осуществляется значительно реже, чем у взрослых; показания к этой операции ограничены. Вместе с тем именно для детей она особенно важна, поскольку предотвращает неправильное формирование речи и умственного развития ребенка. С другой стороны, ее широкое применение ограничивается особенностью холестеатомы у детей (ее агрессивностью); анатомо-физиологическими особенностями слуховой трубы и носоглотки; трудностью определения ее функционального состояния; более частой аллергизацией и иммунной неустойчивостью; детскими инфекционными заболеваниями, трудностями ведения послеоперационного периода. Поэтому В более раннем возрасте она показана только при двустороннем процессе и выраженной кондуктивной тугоухости.

4. Реабилитация

- Рекомендована аппаратная реабилитация слуха вплоть до кохлеарной имплантации, при достижении функционального результата, но недостаточного для пациента в силу повышения порогов слуха по костной проводимости [1, 2, 4, 5, 6, 7, 8, 9, 10, 11, 20, 21, 22].

Уровень убедительности рекомендаций С (уровень достоверности доказательств – IV)

5. Профилактика

- Рекомендовано наблюдать пациентов, проведение хирургического лечения которым противопоказано, либо по каким-то причинам отсрочено, а также пациентов, отказавшихся от хирургического вмешательства [2, 4, 5, 6, 7, 8, 9, 10, 11, 20, 21, 22].

Уровень убедительности рекомендаций С (уровень достоверности доказательств – IV)

Комментарии: *Данная категория больных должна наблюдаться квалифицированным специалистом амбулаторно-поликлинического звена с частотой 1 раз в 6 месяцев и при подозрении на осложнения заболевания незамедлительно направляться в лор-стационар.*

- Рекомендовано пациентов после тимпаноластики, санирующих операций закрытого типа наблюдать с частотой посещения 1 раз в год врачом амбулаторно-поликлинического звена и отохирургом учреждения, где была проведена операция минимум до 5 лет с момента операции [1, 8, 9, 20].

Уровень убедительности рекомендаций С (уровень достоверности доказательств – IV)

Комментарии: *Цель наблюдения – выявление рецидивов перфорации и холестеатомы.*

- Рекомендовано пациентов после санирующих операций открытого типа наблюдать постоянно с частотой посещения 1 раз в 6 месяцев врачом амбулаторно-поликлинического звена или отохирургом учреждения [1, 8, 9, 20].

Уровень убедительности рекомендаций С (уровень достоверности доказательств – IV)

Комментарии: *Цель наблюдения – «туалет» созданной полости для профилактики рецидивов обострений.*

6. Дополнительная информация, влияющая на течение и исход заболевания

Пациенты, подвергшиеся оперативному лечению, должны знать, сколько времени действуют основные ограничения в образе жизни: 3 месяца избегать физических нагрузок, 6 месяцев – авиаперелетов, ухо беречь от воды до момента завершения реабилитационного периода.

В группу риска по развитию ХГСО относятся пациенты с черепно-лицевыми аномалиями (наследственные синдромы (Дауна, cri du chat), атрезия хоан, заячья губа и так далее), когда нарушена анатомия и функция слуховой трубы; пациенты с заболеваниями полости носа и носоглотки (искривление перегородки носа, хронический ринит, полипозный риносинусит, аденоидные вегетации, новообразования носоглотки); пациенты с тяжелой сопутствующей патологией (сахарный диабет и другие); пациенты с иммунодефицитными состояниями (ВИЧ-инфицированные, онкологические).

Критерии оценки качества медицинской помощи

№	Критерий	Уровень достоверности доказательств	Уровень убедительности рекомендаций
1	Проведена компьютерная томография височных костей высокого разрешения (КТ) или рентгенографию височных костей	IV	C
2	Проведено аудиологическое обследование	IV	C
3	Определена проходимость слуховой трубы	IV	C
4	Проведено бактериологическое исследование отделяемого из уха с определением возбудителя и его чувствительности к антибактериальным или противогрибковым препаратам отделяемого из уха	IV	C
5	Сроки проведения экстренного хирургического вмешательства при осложненном течении хронического гнойного среднего отита не превышают 24 часов после установки диагноза	IV	C
6	Выбор способа хирургического лечения соответствует распространенности воспалительного процесса	IV	C
7	Достигнута санация структур среднего уха	IV	C
8	Отсутствие гнойно-септических, в том числе внутричерепных, осложнений	IV	C

Список литературы

1. Вульштейн Х. Слухоручшающие операции. Перев. с нем. М.: Медицина, 1972; 424 с.
2. Тарасов Д.И., Фёдорова О.К., Быкова В.П. Заболевания среднего уха. М.: Медицина, 1988; 185 с.
3. Стратиева О.В. Клиническая анатомия уха. Учебное пособие. СПб.: СпецЛит, 2004; 271 с.
4. Карнеева О.В. Хирургическая реабилитация детей с хронической воспалительной патологией среднего уха. Дис. докт. мед. наук. Москва, 2012.
5. Карнеева О.В., Поляков Д.П., Зеликович Е.И. Ранняя диагностика ретракционных карманов барабанной перепонки у детей. Вестник оториноларингологии. 2012; №1: с.24 - 27.
6. Богомилский М.Р., Чистякова В.Р. Детская оториноларингология. М.: ГЭОТАР-МЕД, 2001; 432 с.
7. Оториноларингология: национальное руководство / под ред. В.Т. Пальчуна. М.: ГЭОТАР-Медиа, 2008; с. 571-577.
8. Тос М. Руководство по хирургии среднего уха. – Том 2. Томск: Thime Verlag, 2005; 399 с.
9. Косяков С.Я. Избранные вопросы практической отохирургии. М.: МЦФЭР, 2012; 224 с.
10. Fisch U. Tympanoplasty, Mastoidectomy and Stapes Surgery. Stuttgart - New York: Thieme Verlag, 1994; 292.
11. Hildmann H., Sudhoff H. Middle ear surgery. Berlin: Springer Verlag, 2006; 195.
12. Евсеева Н.П., Кузнецов В.С., Тарасов Д.И., Шантуров А.Г. Хроническая патология ЛОР–органов у детей и ее профилактика, как важнейший резерв здоровья. Иркутск: Восточно–сибирское книжное издательство, 1976; 200 с.
13. Енин И.П., Моренко В.М., Карпов В.П. Реабилитация детей с заболеваниями уха. Ставрополь: СтГМА, 2004; 199 с.
14. Загорянская М.Е., Румянцева М.Г., Дайняк Л.Б. Нарушение слуха у детей: эпидемиологическое исследование. Вестн. оторинолар. 2003; №6: с.7–10.
15. Семенов Ф.В., Хачак А.Х., Немцова С.В. Распространенность и особенности клинического течения хронического гнойного среднего отита Краснодарского края. Росс. оторинолар. 2004; №5 (12): с.168–170.
16. Крюков А.И., Ивойлов А.Ю., Захарова А.Ф., Хамзалиева Р.Б., Рынков Д.А. Структура заболеваемости детей с госпитальной патологией ЛОР-органов по результатам мониторинга детских стационаров Москвы. Вестник оториноларингологии. 2015; №4 (80): с.65-68.
17. Takahashi H. The middle ear. The role of ventilation in disease and surgery. Berlin: Springer Verlag, 2001; p.3-91.
18. Swartz J., Harnsberger H. Imaging of the temporal bone. New York: Thieme Verlag, 1998; 489p.
19. Dornhoffer J., Gluth M. The chronic ear. New York – Stuttgart: Thieme Verlag, 2016; 349p.
20. Тос М. Руководство по хирургии среднего уха. – Том 1. Томск: Thime Verlag, 2004; 408 с.
21. Jahnke K. Middle Ear Surgery. Recent Advances and Future Directions. New York: Georg Thieme Verlag, 2004; p.73-93.
22. Brackmann D., Shelton C., Arriaga M. Otolgic Surgery. Philadelphia: Saunders, 2010; 243p.

Приложение А1. Состав рабочей группы

Крюков А.И., д.м.н., профессор, заслуженный деятель науки РФ, не является членом профессиональной ассоциации,

Кунельская Н.Л., д.м.н., профессор, не является членом профессиональной ассоциации,

Гаров Е.В., д.м.н., является членом профессиональной ассоциации,

Лучихин Л.А., д.м.н., профессор, является членом профессиональной ассоциации,

Магомедов М.М., д.м.н., профессор, является членом профессиональной ассоциации,

Ивойлов А.Ю., д.м.н., является членом профессиональной ассоциации,

Карнеева О.В., д.м.н., является членом Национальной медицинской ассоциации оториноларингологов,

Диаб Х.А., д.м.н., является членом Национальной медицинской ассоциации оториноларингологов,

Сидорина Н.Г., к.м.н., является членом профессиональной ассоциации,

Лаврова А.С., к.м.н., является членом профессиональной ассоциации,

Загорская Е.Е., к.м.н., является членом профессиональной ассоциации,

Гарова Е.Е., д.м.н., является членом профессиональной ассоциации.

Конфликт интересов отсутствует.

Учреждения разработчики:

ГБУЗ «Научно-исследовательский клинический институт оториноларингологии им. Л.И. Свержевского» Департамента здравоохранения города Москвы (директор – Засл. деятель науки РФ, профессор А.И. Крюков).

Кафедра оториноларингологии ГБОУ ВПО Российского национального исследовательского медицинского университета им. Н.И. Пирогова

ФГБУ «Научно Клинический Центр оториноларингологии ФМБА России»

Приложение А2. Методология разработки клинических рекомендаций

На сегодняшний день в мировой практике принято стандартизировать подходы к лечению того или иного заболевания для улучшения качества и эффективности оказываемой помощи. Стандарты, созданные в нашей стране по лечению хронического гнойного

среднего отита (ХГСО) более 10 лет назад, устарели и не несут практической ценности для практикующего врача.

ХГСО никогда не терял актуальности для врачей-оториноларингологов, поскольку является основной причиной приобретенной тугоухости и страдают им чаще лица трудоспособного возраста. Основным методом лечения на сегодняшний день является хирургический, однако большой процент пациентов долгие годы находится под наблюдением участкового лор-врача по месту жительства, посещая его периодически во время обострения процесса лишь для назначения курса консервативной терапии. Таким образом, в нашей стране на сегодняшний день не существует единого алгоритма ведения таких больных.

Надо отметить, что за рубежом (США, Европа, Азия) уже давно не существует практических рекомендаций для врачей по лечению ХГСО, поскольку алгоритм помощи таким пациентам отработан несколькими десятилетиями. Основной метод лечения – хирургический! Поэтому все новейшие материалы: статьи, исследования, учебники – касаются улучшения эффективности и качества оказываемого хирургического лечения наряду с новыми данными о патогенезе и возможных новых путях лечения данного заболевания.

Учитывая все вышеизложенное, мы представляем методические рекомендации, в которых изложены современные взгляды на патогенез, диагностику и лечение ХГСО, основанные на последних данных отечественных и зарубежных оториноларингологов и отохирургов.

Предназначение: в клинических рекомендациях обобщен опыт авторов по диагностике и лечению больных хроническим гнойным средним отитом. Описана классификация, клиническая картина и основные диагностические критерии заболевания. Изложен алгоритм современного консервативного и хирургического лечения больных хроническим гнойным средним отитом.

Целевая аудитория данных клинических рекомендаций

1. Врач-оториноларинголог.
2. Врач-сурдолог-оториноларинголог.

Таблица III. Используемые уровни достоверности доказательств

Класс (уровень)	Критерии достоверности
I (A)	Большие двойные слепые плацебоконтролируемые исследования, а также данные, полученные при мета-анализе нескольких рандомизированных контролируемых исследований.
II (B)	Небольшие рандомизированные и контролируемые исследования, при которых статистические данные построены на небольшом числе больных.
III (C)	Нерандомизированные клинические исследования на ограниченном

	количестве пациентов.
IV (D)	Выработка группой экспертов консенсуса по определённой проблеме

Таблица П2. Используемые уровни убедительности рекомендаций

Шкала	Степень убедительности доказательств	Соответствующие виды исследований
A	Доказательства убедительны: есть веские доказательства предлагаемому утверждению	<ul style="list-style-type: none"> • Высококачественный систематический обзор, мета-анализ. • Большие рандомизированные клинические исследования с низкой вероятностью ошибок и однозначными результатами.
B	Относительная убедительность доказательств: есть достаточно доказательств в пользу того, чтобы рекомендовать данное предложение	<ul style="list-style-type: none"> • Небольшие рандомизированные клинические исследования с неоднозначными результатами и средней или высокой вероятностью ошибок. • Большие проспективные сравнительные, но нерандомизированные исследования. • Качественные ретроспективные исследования на больших выборках больных с тщательно подобранными группами сравнения.
C	Достаточных доказательств нет: имеющихся доказательств недостаточно для вынесения рекомендации, но рекомендации могут быть даны с учетом иных обстоятельств	<ul style="list-style-type: none"> • Ретроспективные сравнительные исследования. • Исследования на ограниченном числе больных или на отдельных больных без контрольной группы. • Личный неформализованный опыт разработчиков.

- **Порядок обновления клинических рекомендации**

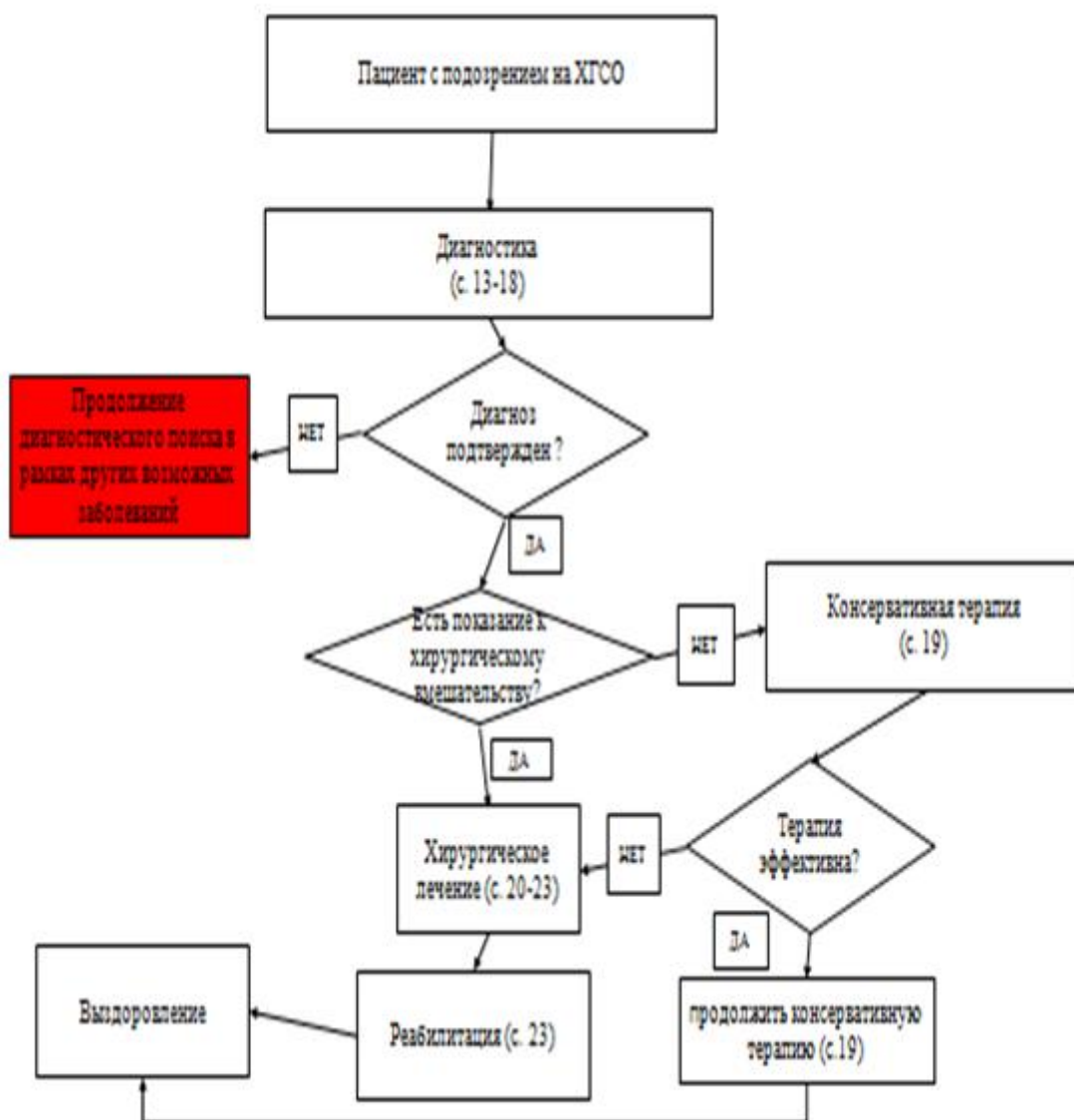
Клинические рекомендации будут обновляться каждые 3 года

Приложение А3. Связанные документы

ПОРЯДОК ОКАЗАНИЯ МЕДИЦИНСКОЙ ПОМОЩИ: Приказ Министерства здравоохранения РФ от 12 ноября 2012 г. N 905н "Об утверждении Порядка оказания медицинской помощи населению по профилю "оториноларингология"; Приказ от 9 апреля 2015 года N178н «Об утверждении Порядка оказания медицинской помощи населению по профилю "сурдология-оториноларингология". Приказ Министерства здравоохранения

Российской Федерации (Минздрав России) от 29 декабря 2014 г. N 930н г. Москва "Об утверждении Порядка организации оказания высокотехнологичной медицинской помощи с применением специализированной информационной системы".

Приложение Б. Алгоритмы ведения пациента



Приложение В. Информация для пациентов

Наличие частых выделений из уха и снижение слуха являются признаками ХГСО. Данное заболевание не только снижает качество жизни больного, но и повышает риск развития угрожающих жизни пациента внутрилабиринтных и внутричерепных осложнений. Именно своевременное обращение за квалифицированной помощью и адекватное лечение данного заболевания влияет на развитие тугоухости и осложнений. Хирургическое лечение в настоящее время в специализированных отделениях в зависимости от патологии преследует не только санацию среднего уха, но и выполнение реконструктивных

(тимпанопластика и т.д.) этапов для восстановления/сохранения слуховой функции. Чем раньше пациент с ХГСО обратится за помощью, тем меньше будет объём операции и выше его эффективность.

После хирургического лечения пациенту с ХГСО в зависимости от патологии необходимо длительно наблюдаться у врача-оториноларинголога по месту жительства или отохирурга специализированного отделения, где ему выполнена операция. При этом следует уделять внимание выполнению назначений врача-оториноларинголога, проведению всего курса терапии полностью, посещать врача-оториноларинголога в соответствии с его рекомендациями. Кроме того, необходимо уделять внимание лечению сопутствующей Лор- и соматической патологии.

Приложение Г.

Рентгеновские методы исследования

Рентгеновское исследование височных костей по Шуллеру и Майеру низко информативно, но может использоваться как скрининговое.

Проведение КТ височных костей показано пациентам при подозрении на холестеатомный процесс, пациентам с признаками выраженного тимпаносклероза и/или тимпанофиброза, мукозитом, пациентам с мезотимпанитом или эпимезотимпанитом с жалобами на эпизоды системного головокружения, пациентам с глубокими фиксированными ретракционными карманами. Считается нецелесообразным проведение данного исследования пациентам с обычным мезотимпанитом. Цель исследования методом КТ височных костей: определить характер, распространенность процесса, анатомические особенности (низкое стояние дна средней черепной ямки, высокое стояние луковицы яремной вены, предлежание сигмовидного синуса, дегисценции канала лицевого нерва, строение сосцевидного отростка, наличие перегородки Корнера, дегисценции лабиринта), состояние стенок барабанной полости и антро-мастоидального отдела (наличие и размер деструкции), цепи слуховых косточек, слизистой оболочки, узких пространств барабанной полости (синусы и карманы), характер патологического субстрата в полостях среднего уха. Исследование проводится в аксиальной и коронарной (фронтальной) проекциях, в ряде случаев используются дополнительные проекции (саггитальная). Идеальная толщина среза 0,6-0,8 мм. Важным является и грамотная интерпретация полученных данных. Подробные данные КТ височных костей играют большую роль в определении хирургического подхода и объема операции у пациентов ХГСО [6, 8, 12].

Необходимо помнить, что КТ височных костей является дополнительным методом исследования, его чувствительность в зависимости от патологии достигает 90% (56-89% для диагностики холестеатомы, 42-90% для диагностики грануляционной ткани), потому как определить характер патологического субстрата (холестеатома, фиброз, грануляции, экссудат, гной, холестероловая гранулема) с помощью прямого денситометрического метода не всегда представляется возможным. Поэтому в оценке данных КТ необходимо

принимать во внимание клиническую картину с учетом данных отомикроскопии, отоэндоскопии, аудиологического обследования.

Для объективной верификации распространённости процесса КТ височных костей необходимо выполнять не ранее чем через 3-6 месяцев после обострения заболевания. Выполнение этого исследования в период обострения необоснованно расширяет объём хирургического вмешательства и оправдано только при осложнённом течении заболевания.

При мезотимпаните характерны изменения слизистой оболочки в барабанной полости, рубцовый процесс вокруг цепи слуховых косточек, возможен дефект цепи слуховых косточек, чаще за счет лизиса длинной ножки наковальни, реже за счет лизиса суперструктур стремени, тела наковальни и головки молотка. Антрум при мезотимпаните в стадии ремиссии обычно пневматизирован. Холестеатома у пациентов с ХГСО чаще всего имеет КТ-признаки остеодеструкции различных отделов среднего уха, сопровождается кариесом цепи слуховых косточек, изъеденностью контуров или дефектом крыши барабанной полости (аттика) или антрума, расширением входа в антрум, а также увеличением его размеров, разрушением латеральной стенки аттика и/или адитуса, дефектом задней стенки наружного слухового прохода, разрушением стенок канала лицевого нерва на протяжении и наличием фистул лабиринта (чаще горизонтального, реже вертикального и заднего полукружных каналов).

При выраженном адгезивном, кистозно-фиброзном процессе барабанная полость и/или антромастоидальная область заполнены патологическим субстратом с неоднородными включениями различной плотности. Субстрат также может блокировать область устья слуховой трубы, окон улитки и преддверия, окружать цепь слуховых косточек, причем идентифицировать целостность последней затруднительно. Как правило, сосцевидный отросток у больных ХСО компактный, склеротический.

У пациентов с тимпаносклерозом можно визуализировать патологический субстрат высокой (костной) плотности, занимающий любые отделы барабанной полости, деформирующий и смещающий цепь слуховых косточек. КТ височных костей малоинформативно при оценке состояния послеоперационного уха, поскольку рубцовая ткань, грануляции, пластический аутоматериал имеют одинаковую плотность с холестеатомой. Подозревать холестеатому можно только при оценке результатов КТ височных костей в динамике (рост «подозрительного» образования).

Приложение Г 2.

Методики хирургического лечения

Выбор методики операции индивидуален, зависит от формы ХГСО, степени распространённости и выраженности патологического процесса, анатомических

особенностей строения сосцевидного отростка, степени слуховых нарушений, состояния слуховой трубы, наличия осложнений, от квалификации и опыта хирурга.

Тимпанопластика выполняется трансмаеатальным доступом интрамаеатальным, эндауральным или заушным подходом под местной анестезией или наркозом в зависимости от предпочтений хирурга.

На выбор хирургического подхода влияет локализация перфорации и анатомия наружного слухового прохода. Анатомо-функциональная эффективность операции во многом зависит от времени, прошедшего с момента последнего обострения, полиморфизма изменений в среднем ухе, локализации и размера дефекта, состояния функций слуховой трубы и слизистой оболочки, способа реконструкции, опыта хирурга и качества послеоперационного периода.

Согласно последним исследованиям выполнение мастоидэктомии у пациентов с мезотимпанитом не целесообразно даже при наличии признаков утолщенной слизистой оболочки в клетках сосцевидного отростка и антруме. Аэрация аттика и антрума восстанавливается после успешной тимпаноластики и без мастоидэктомии по данным КТ височных костей в динамике.

Мастоидэктомия у больных ХГСО без холестеатомы не даёт лучшего анатомо-морфологического и функционального результата (реперфорация при мирингопластике у 24%, при сочетании с мастоидэктомией – у 17-22%), как при пневматическом, так и склеротическом типе строения сосцевидного отростка, а увеличивает объём и риск операции. Выполнение мастоидэктомии при тимпанопластике только в 50% случаев восстанавливает аэрацию структур среднего уха, тогда как тимпанопластика восстанавливает аэрацию в барабанной полости у 93% больных, в клетках сосцевидного отростка - у 43%, что напрямую зависит от состояния слуховой трубы [2, 11]. Кроме того, расширение объёма операции увеличивает риск послеоперационных осложнений (глубокая нейросенсорная тугоухость у 0,7-2% и ретракционная холестеатома у 0,7-19% пациентов), поэтому при этой патологии рекомендуют избегать мастоидэктомии. В настоящее время эффективность тимпаноластики составляет 43-98%. Наилучшие результаты у 93,3% больных наблюдаются при сухих перфоративных средних отитах даже при субтотальных дефектах независимо от техники (underlay или overlay) укладки трансплантатов при мирингопластике [2, 6, 13, 16].

Большинство отохирургов при тотальных и субтотальных дефектах барабанной перепонки с изменением слизистой оболочки барабанной полости оптимальными трансплантатами для тимпаноластики считают комбинацию аутофасции, аутохряща и кожных трансплантатов для профилактики реперфорации. Использование аутохрящевых пластин препятствует ретракции и западению созданной конструкции и не влияет на её акустические свойства. В пользу тимпаноластики при мукозите свидетельствуют многочисленные факты послеоперационной трансформации толстой инфильтрированной слизистой оболочки в тонкий нормально выглядящий и функционирующий эпителий

после улучшения функций слуховой трубы, восстановления аэрации и внутреннего дренирования.

При «открытой» барабанной полости создаются условия для постоянного раздражения слизистой оболочки и поддержания катарального воспаления, что является основанием для выполнения тимпаноластики. В зависимости от выраженности мукозита выполняют мукозэктомию инструментально или лазером.

Удачные исходы тимпаноластики при выраженном мукозите отмечены в случаях, когда тимпаноластику выполняли с введением в барабанную полость дренажной трубки под меатальный лоскут или с вскрытием антрума (раздельная аттикоантротомия) и дренированием через него барабанной полости в послеоперационном периоде до 2 недель. То есть мастоидэктомия при тимпаноластике (или раздельная аттикоантротомия с тимпаноластикой) обоснована только при длительном вялотекущем процессе в среднем ухе. Худшие результаты тимпаноластики отмечены при холестеатоме барабанной полости и катаральном воспалении слизистой оболочки (мукозите) в зависимости от его выраженности [2].

Основными причинами возникновения реперфораций у пациентов с ХГСО являются обширный дефект барабанной перепонки, мукозит барабанной полости с нарушением функций слуховой трубы, врастание эпидермиса в структуры барабанной полости или их сочетание, а также технические сложности проведения операции. Тимпаноластика у пациентов с этим заболеванием даже в случаях образования реперфораций улучшает функции слуховой трубы вследствие нормализации слизистой оболочки барабанной полости и обеспечивает условия для успешной реоперации.

При эпитимпаните, эпимезотимпаните используются интрамеатальный, эндауральный или заушный хирургические подходы.

Многие авторы отмечают преимущества интрамеатального (эндаурального) подхода в тщательности и этапности санации в барабанной полости, малом объеме удаленных тканей, но недостаточном обзоре клеток сосцевидного отростка.

При заушном подходе наоборот отмечается тщательность санации клеток сосцевидного отростка, но при этом удаляется большой объем тканей и наблюдаются трудности визуализации ретро-тимпанума. Некоторые хирурги для устранения этих недостатков используют жесткие эндокопы с различным углом зрения, а при раздельной аттикоантромастоидотомии - заднюю тимпанотомию.

Вместе с тем, выбор методики операции индивидуален и определяется степенью распространения и активности патологического процесса, анатомическими особенностями строения сосцевидного отростка, уровнем слуховых нарушений, наличием отогенных осложнений, состоянием слизистой оболочки барабанной полости и функций слуховой трубы, а также квалификацией хирурга. Например, пациентам с пневматическим сосцевидным отростком и большим антрумом нецелесообразно использовать

трансмастальный подход, а у пациентов с выраженными склеротическими изменениями сосцевидного отростка и малым (узким) антрумом, предлежанием сигмовидного синуса при выполнении заушной операции могут возникнуть трудности.

При локализованных холестеатомных процессах (аттик или аттик-адитус) возможно проведение минимальных по объему операций (аттикотомия трансмастальным доступом). При этом обязательным условием является тщательное удаление процесса из синусов и карманов среднего уха для достижения полной санации. До сих пор не стихают споры по поводу того, какую хирургическую технику использовать при ХГСО с холестеатомой: открытую (удаление задней стенки слухового прохода) или закрытую (оставлять её или реконструировать). При первом варианте вы избавляете пациента от необходимости повторных хирургических вмешательств, но не от регулярных визитов к оториноларингологу, поскольку сформированная антромастоидальная полость требует наблюдения и ухода. При втором – обязательна ревизия полостей среднего уха через 8-12 месяцев для исключения рецидива холестеатомы. За рубежом при ХГСО с холестеатомой выполняются операции закрытого у 73% (из них у 69% - отдельная аттикоантромастоидотомия с тимпанопластикой) и открытого типа – у 27-48% больных (из них у 1,3% - санирующая классическая радикальная операция на среднем ухе) [9, 13, 15, 16]. Однако, необходимо учитывать не только клиническую картину и предпочтения хирурга, но и интересы пациента: его ожидания от хирургического лечения, настрой на повторное хирургическое вмешательство и доступность квалифицированной помощи в амбулаторно-поликлиническом учреждении по месту жительства.

Закрытые методики (аттико-адитотомия, аттико-антромастоидотомия (ретроградная мастоидотомия) и отдельная аттикоантромастоидотомия) предпочтительны при ограниченных холестеатомных процессах, открытые (модифицированная радикальная мастоидэктомия (canal-wall-down (CWD) procedures), консервативно-радикальная, общеполостная санирующая операция, аттикоантромастоидотомия с удалением задней стенки слухового прохода и радикальная мастоидэктомия) – при распространенных деструктивных процессах, а также у пациентов с признаками активной холестеатомы или вялотекущего обострения (грануляции, гиперплазированная слизистая оболочка с тенденцией к повышенной кровоточивости).

Независимо от методики, всегда нужно стремиться реконструировать барабанную перепонку, цепь слуховых косточек, при формировании большой антромастоидальной полости – выполнять пластику последней, а при закрытых вариантах – восстановить латеральную стенку аттика/адитуса. Для пластики целесообразно применять аутокани (хрящ, фасция, костная стружка, фрагменты аутокости, кожный и мышечно-надкостничный лоскуты), потому как при больших объемах операции всегда есть риск несостоятельности проведенной пластики. По данным разных авторов функциональные результаты (а именно, улучшение слуха) не имеют существенных отличий при выполнении закрытых и открытых методик, рецидив холестеатомы отмечается в 4-38,5% случаев, при этом резидуальная холестеатома встречается чаще (у 20-26%) при «закрытых» вариантах, в сравнении с «открытыми» (у 8%) [6, 7, 8, 9, 13, 15].

Современной тенденцией является сочетание открытой и закрытой методик (полуоткрытый вариант, гибридная, облитерирующая техника), то есть выполнение аттикоантро/мастоидотомии с облитерацией антрального/мастоидального отделов аутокожью, аутохрящем, мышечно-фасциальным лоскутом, мышечным лоскутом на ножке или другим биологически инертным синтетическим материалом («СтимулОсс», гидроксиапатит, биокерамика, биостекло) и тимпанопластикой. В результате чего сохраняется анатомическая структура среднего и наружного уха, близкая к исходной, улучшается качество жизни пациента, поскольку нет риска развития болезни послеоперационной полости и, следовательно, необходимости пожизненного наблюдения отохирургом. При этом saniрующий эффект достигается у 95-97%, улучшение слуха - у 81-86% и улучшение качества жизни - у 89% пациентов. Рецидив рекуррентной холестеатомы отмечался у 10-12%, а резидуальной - у 3-5% [13].

При выполнении хирургических вмешательств необходимо максимально использовать весь арсенал дополнительного инструментального оборудования: микрозеркала, отоэндоскопы с углами зрения 00, 300, 450, 700 для обзора труднодоступных «слепых» зон (тубарный синус, область сухожилия m. tensor tympani, тимпанальный, надфациальный синусы, область пирамидального отростка). Использование эндоскопа позволяет уменьшить объем операции или изменить хирургический доступ на менее травматичный и объемный, а также, в ряде случаев предотвратить развитие резидуальной холестеатомы.