

Клинические рекомендации

Острый ларингит

Кодирование по Международной
статистической классификации
болезней и проблем, связанных
со здоровьем:

J04.0/ J04.2/ J05.0/ J05.1/ J38.6

Возрастная группа: дети/взрослые

Год утверждения: **2019** (пересмотр каждые 3 года)

Разработчик клинической рекомендации:

Национальная медицинская ассоциация оториноларингологов

Оглавление

Оглавление	2
Список сокращений.....	4
1. Краткая информация по острому ларингиту	6
1.1 Определение	6
1.2 Этиология и патогенез	6
1.3 Эпидемиология	7
1.4 Кодирование по МКБ 10	8
1.5 Классификация	8
1.6 Клиническая картина	8
2. Диагностика острого ларингита, медицинские показания и противопоказания к применению методов диагностики	9
2.1 Жалобы и анамнез	9
2.2 Физикальное обследование.....	10
2.3 Лабораторная диагностика	12
2.4 Инструментальная диагностика.....	13
3. Лечение острого ларингита, медицинские показания и противопоказания к применению методов лечения	14
3.1 Консервативное лечение.....	14
3.2 Хирургическое лечение	15
3. Иное лечение.....	16
5. Профилактика и диспансерное наблюдение, медицинские показания и противопоказания к применению методов профилактики.....	17
6. Организация медицинской помощи	17
7. Дополнительная информация (в том числе факторы, влияющие на исход заболевания или состояния)	17
Критерии оценки качества медицинской помощи	18
Список литературы.....	19
Приложение А2. Методология разработки клинических рекомендаций	22

Приложение А3. Справочные материалы, включая соответствие показаний к применению и противопоказаний, способов применения и доз лекарственных препаратов, инструкции по применению лекарственного препарата.....	24
1. Приказ Министерства Здравоохранения РФ от 12 ноября 2012 года N 905н «Об утверждении порядка оказания медицинской помощи населению по профилю «оториноларингология».....	24
2. Приказ Министерства здравоохранения Российской Федерации от 28 декабря 2012 г. № 1654н "Об утверждении стандарта первичной медико-санитарной помощи при острых назофарингите, ларингите, трахеите и острых инфекциях верхних дыхательных путей легкой степени тяжести».....	24

Список сокращений

ОЛ - острый ларингит

ОРВИ - острая респираторная вирусная инфекция

УЗИ - ультразвуковое исследование

КТ - компьютерная томография

АБП - антибактериальные препараты

УВЧ - ультравысокой частоты

Термины и определения

Острый ларингит (ОЛ) – острое воспаление слизистой оболочки гортани [1].

1. Краткая информация по острому ларингиту

1.1 Определение

Острый ларингит (ОЛ) – острое воспаление слизистой оболочки гортани [1].

Абсцедирующий или флегмонозный ларингит — острый ларингит с образованием абсцесса, чаще на язычной поверхности надгортанника или на черпалонадгортанных складках; проявляется резкими болями при глотании и фонации, иррадирующими в ухо, повышением температуры тела, наличием плотного инфильтрата в тканях гортани.

Острый хондроперихондрит гортани — острое воспаление хрящей гортани, т.е. хондрит, при котором воспалительный процесс захватывает надхрящницу и окружающие ткани.

Острый подскладочный ларингит — воспалительный процесс со специфической клинической картиной, локализацией в области подголосового пространства с субхордальным отеком слизистой оболочки, затруднением дыхания и одышкой. [2].

1.2 Этиология и патогенез

Острое воспаление слизистой оболочки гортани может являться продолжением катарального воспаления слизистой оболочки носа или глотки или возникать при остром катаре верхних дыхательных путей, респираторной вирусной инфекции, гриппе. Обычно острый ларингит составляет симптомокомплекс ОРВИ (гриппа, парагриппа, аденовирусной инфекции), при которой в воспалительный процесс вовлечена также слизистая оболочка носа и глотки, а иногда и нижних дыхательных путей (bronхи, лёгкие). Известно, что микрофлора, колонизирующая нестерильные отделы дыхательных путей, в том числе в гортани, представлена сапрофитными микроорганизмами, практически никогда не вызывающими заболеваний у человека и условно–патогенными бактериями, способными при неблагоприятных для микроорганизма условиях вызывать гнойное воспаление.

К микроорганизмам, являющимся основными возбудителями острых форм ларингита, относятся *S. Pneumoniae* (20-43%) и *H. Influenzae* (22-35%). Кроме того, довольно часто высеваются *Moraxella catarrhalis* (2-10%), различные виды стрептококков и стафилококков, значительно реже – представители родов *Neisseria*, *Corynebacterium* и др. Все более актуальной представляется роль атипичных возбудителей инфекций ЛОР–

органов (хламидий, микоплазм и др.), которые, являясь внутриклеточными паразитами, изменяют течение основного заболевания, вызывая воспаление. Необходимо также учитывать тот факт, что, как при острых, так и при хронических формах инфекции ЛОР-органов, микроорганизмы могут высеваться в виде монокультуры или в различных ассоциациях.

В патогенезе развития острого отёка гортани большую роль играют анатомические особенности строения слизистой оболочки гортани. Значение имеет нарушение лимфооттока и местного водного обмена. Отек слизистой оболочки может возникнуть в любом отделе гортани и быстро распространиться на другие, вызывая острый стеноз гортани и угрожая жизни пациента. Причины, вызывающие острое воспаление слизистой оболочки гортани разнообразны: инфекционный и вирусный фактор, наружная и внутренняя травма шеи и гортани, в том числе ингаляционные поражения, попадание инородного тела, аллергия, гастроэзофагеальный рефлюкс. Значение имеет также большая голосовая нагрузка. Возникновению воспалительной патологии гортани способствуют хронические заболевания бронхолегочной системы, носа, околоносовых пазух, нарушения обмена веществ при сахарном диабете, гипотиреоз или заболевания желудочно-кишечного тракта, хроническая почечная недостаточность, патология разделительной функции гортани, злоупотребление спиртными напитками и табаком, перенесённая лучевая терапия [3,4].

Возможно развитие ангионевротического отека гортани наследственного или аллергического генеза.

Невоспалительный отек гортани может возникнуть как местное проявление общего гидропса организма при различных формах сердечной недостаточности, заболеваниях печени, почек, венозном застое, опухолях средостения.

Специфические (вторичные ларингиты развиваются при туберкулёзе, сифилисе, инфекционных (дифтерии), системных заболеваниях (гранулематоз Вегенера, ревматоидный артрит, амилоидоз, саркоидоз, полихондрит и др.), а также при заболеваниях крови).

1.3 Эпидемиология

Точная распространенность острого ларингита неизвестна, так как многие пациенты часто лечатся самостоятельно лекарственными препаратами, либо используют народные средства лечения ларингита и не обращаются за медицинской помощью. Чаще всего заболевают люди от 18 до 40 лет, однако заболевание может встречаться в любом возрасте.

Наиболее высокая заболеваемость острым ларингитом отмечена у детей в возрасте от 6 месяцев до 2 лет. В этом возрасте его наблюдают у 34% детей с острым респираторным заболеванием.

1.4 Кодирование по МКБ 10

J04.0 - Острый ларингит.

J04.2 - Острый ларинготрахеит.

J05.0 - Острый обструктивный ларингит (круп).

J05.1 - Острый эпиглотит.

J38.6 - Острый стеноз гортани.

1.5 Классификация

По форме острого ларингита:

- катаральный;
- отёчный;
- флегмонозный (инфильтративно-гнойный):
 - инфильтративный;
 - абсцедирующий.
 - острый подскладочный ларингит

По характеру возбудителя:

- бактериальный;
- вирусный;
- грибковый;
- специфический.

1.6 Клиническая картина

Основными симптомами острого ларингита являются острая боль в горле, охриплость, кашель, затруднение дыхания, ухудшение общего самочувствия. Для острых форм характерно внезапное начало заболевания при общем удовлетворительном состоянии или на фоне небольшого недомогания. Температура тела остаётся нормальной или повышается до субфебрильных цифр при катаральном остром ларингите. Фебрильная температура, как правило, отражает присоединение воспаления нижних дыхательных путей или переход катарального воспаления гортани во флегмонозное. Для инфильтративных и абсцедирующих форм острого ларингита характерны сильные боли в

горле, нарушение глотания, в том числе жидкости, выраженная интоксикация, нарастающая симптоматика стеноза гортани. Выраженность клинических проявлений напрямую коррелирует с тяжестью воспалительных изменений. Общее состояние больного становится тяжёлым. При отсутствии адекватной терапии возможно развитие флегмоны шеи, медиастинита, сепсиса, абсцедирующей пневмонии и стеноза гортани. В этих случаях независимо от причины, вызывающей острый стеноз гортани, клиническая картина его однотипна и обусловлена степенью сужения дыхательных путей. Резко выраженное отрицательное давление в средостении при напряжном вдохе и нарастающее кислородное голодание вызывают симптомокомплекс, который заключается в появлении шумного дыхания, изменении ритма дыхания, западении надключичных ямок и втяжении межрёберных промежутков, вынужденном положении больного с запрокинутой головой, опущении гортани при вдохе и подъёме при выдохе [3].

2. Диагностика острого ларингита, медицинские показания и противопоказания к применению методов диагностики

2.1 Жалобы и анамнез

Основными симптомами острого ларингита являются острая боль в горле, охриплость, кашель, затруднение дыхания, ухудшение общего самочувствия. Для острых форм характерно внезапное начало заболевания при общем удовлетворительном состоянии или на фоне небольшого недомогания. Температура тела остаётся нормальной или повышается до субфебрильных цифр при катаральном остром ларингите. Фебрильная температура, как правило, отражает присоединение воспаления нижних дыхательных путей или переход катарального воспаления гортани во флегмонозное. Для инфильтративных и абсцедирующих форм острого ларингита характерны сильные боли в горле, нарушение глотания, в том числе жидкости, выраженная интоксикация, нарастающая симптоматика стеноза гортани. Выраженность клинических проявлений напрямую коррелирует с тяжестью воспалительных изменений. Общее состояние больного становится тяжёлым. При отсутствии адекватной терапии возможно развитие флегмоны шеи, медиастинита, сепсиса, абсцедирующей пневмонии и стеноза гортани. В этих случаях независимо от причины, вызывающей острый стеноз гортани, клиническая картина его однотипна и обусловлена степенью сужения дыхательных путей. Резко выраженное отрицательное давление в средостении при напряженном вдохе и нарастающее кислородное голодание вызывают симптомокомплекс, который заключается в появлении шумного дыхания, изменении ритма дыхания, западении надключичных ямок

и втяжении межрёберных промежутков, вынужденном положении больного с запрокинутой головой, опущении гортани при вдохе и подъёме при выдохе [3].

Острому подскладочному ларингиту характерно своеобразие клинической картины, обусловленное узостью просвета гортани и рыхлостью подслизистого слоя в подголосовом пространстве в первые годы жизни ребенка.

У больного острым ринофарингитом ночью внезапно появляются приступы удушья. Ребенок крайне беспокоен. Наблюдаются тяжелая инспираторная одышка, свистящее шумное дыхание, лающий кашель, иногда с рвотой и выделением обильной вязкой мокроты.

Развитие приступа ночью объясняется увеличением отека слизистой оболочки подголосовой полости вследствие веностаза в горизонтальном положении на фоне ваготонии. Присоединяющийся ларингоспазм усугубляет затруднение дыхания. Голос при этом не изменен. Приступ удушья длится от нескольких минут до получаса и постепенно прекращается, после чего наступает глубокий сон. Возможны рецидивы крупа в течение нескольких дней. Иногда на следующий день отмечается небольшая охриплость [2].

2.2 Физикальное обследование

При ограниченной форме изменения наблюдаются главным образом на голосовых складках, в межчерпаловидном или подскладочном пространстве. На фоне гиперемии слизистой оболочки гортани и голосовых складок видны расширенные поверхностные кровеносные сосуды и слизистый или слизисто-гнойный секрет. При диффузной форме острого ларингита определяются сплошная гиперемия и отечность всей слизистой оболочки гортани различной степени выраженности. При фонации наблюдается неполное смыкание голосовых складок, голосовая щель при этом имеет линейную или овальную форму. При остром ларингите, развивающемся на фоне гриппа или ОРВИ, при ларингоскопии видны кровоизлияния в слизистую оболочку гортани: от петехиальных до небольших размеров гематом (так называемый геморрагический ларингит) [10]. При остром подскладочном ларингите в ходе ларингоскопии выявляется отечность слизистой оболочки подголосовой полости в виде гиперемированных валиков под свободным краем голосовых складок [2].

Появление в гортани фибринозного налета белого и беловато-желтого цвета – признак перехода заболевания в более тяжелую форму – фибринозный ларингит, а налет серого или бурого цвета может являться признаком дифтерии.

Главным симптомом острой дыхательной недостаточности является одышка. В зависимости от тяжести одышки выделяют следующие её степени: I степень дыхательной

недостаточности – одышка возникает при физической нагрузке; II степень – одышка возникает при малых физических нагрузках (неспешная ходьба, умывание, одевание);

III степень – одышка в покое.

По клиническому течению и величине просвета дыхательных путей различают четыре степени стеноза гортани:

1. Стадия компенсации, которая характеризуется урежением и углублением дыхания, укорочением или выпадением пауз между вдохом и выдохом, урежением сердцебиения. Просвет голосовой щели составляет 6-8 мм или сужение просвета трахеи на $1/3$. В покое недостатка дыхания нет, при ходьбе появляется одышка.

2. Стадия субкомпенсации - при этом появляется инспираторная одышка с включением в акт дыхания вспомогательных мышц при физической нагрузке, отмечается втяжение межреберных промежутков, мягких тканей яремной и надключичных ямок, стридорозное (шумное) дыхание, бледность кожных покровов, артериальное давление остается нормальным или повышенным, голосовая щель 3-4 мм, просвет трахеи сужен на $1/2$ и более.

3. Стадия декомпенсации. Дыхание при этом поверхностное, частое, резко выражен стридор. Вынужденное положение сидя. Гортань совершает максимальные экскурсии. Лицо становится бледно-синюшным, отмечается повышенная потливость, акроцианоз, пульс учащенный, нитевидный, артериальное давление снижено. Голосовая щель 2-3 мм, щелевидный просвет трахеи.

4. Асфиксия - дыхание прерывистое или совсем прекращается. Голосовая щель и/или просвет трахеи 1мм. Резкое угнетение сердечной деятельности. Пульс частый, нитевидный, нередко не прощупывается. Кожные покровы бледно-серые за счет спазма мелких артерий. Отмечается потеря сознания, экзофтальм, непроизвольное мочеиспускание, дефекация, остановка сердца [7].

Острое начало заболевания с быстрым прогрессированием симптомов стеноза усугубляет тяжесть состояния больного, поскольку за короткое время не успевают развиваться компенсаторные механизмы. Это необходимо учитывать при определении показаний для экстренного хирургического лечения. Сужение просвета верхних дыхательных путей при остром стенозирующем ларинготрахеите происходит последовательно, стадийно за небольшой отрезок времени. При неполной обструкции гортани возникает шумное дыхание – стридор, обусловленный колебаниями надгортанника, черпаловидных хрящей, частично голосовых связок при интенсивном турбулентном прохождении воздуха через суженные дыхательные пути согласно закону

Бернулли. При доминировании отека тканей гортани наблюдается свистящий звук, при нарастании гиперсекреции – хриплое, kloкочущее, шумное дыхание. В терминальной стадии стеноза дыхание становится все менее шумным за счет уменьшения дыхательного объема.

Инспираторный характер одышки возникает при сужении гортани в области голосовых складок или над ними и характеризуется шумным вдохом с втяжением податливых мест грудной клетки. Стенозы ниже уровня голосовых складок характеризуются экспираторной одышкой с участием в дыхании вспомогательной мускулатуры. Стеноз гортани в области подголосового отдела обычно проявляется смешанной одышкой.

У больных с обструкцией гортани воспалительным инфильтратом при абсцессе надгортанника на фоне острого болевого симптома первыми появляются жалобы на невозможность глотания, что связано с ограничением подвижности надгортанника и отеком задней стенки гортани, затем по мере прогрессирования заболевания появляется затруднение дыхания. Обструкция голосовой щели может наступить очень быстро, что требует от врача экстренных мер для спасения жизни больного.

2.3 Лабораторная диагностика

- Рекомендовано проведение общего клинического обследования, включающего клинический анализ крови (появление воспалительной реакции: лейкоцитоз, повышение СОЭ и прочие), общий анализ мочи, анализ крови на RW, HBS- и HCV- антигены, ВИЧ, биохимический анализ крови, коагулограмма; выполняется на предоперационном этапе всем больным ОЛ, поступающим на хирургическое вмешательство.

Уровень убедительности рекомендаций В (уровень достоверности доказательств – IV)

Комментарии: Стандартное лабораторное обследование при госпитализации [6]

- Рекомендовано проведение гистологического исследования слизистой оболочки гортани.

Уровень убедительности рекомендаций С (уровень достоверности доказательств – III)

Комментарии: Мерцательный эпителий теряет реснички или отторгается, более глубокие слои клеток сохраняются (они служат матриксом для регенерации эпителия). При выраженном воспалительном процессе может происходить метаплазия мерцательного цилиндрического эпителия в плоский. Инфильтрация слизистой оболочки выражена неравномерно, кровеносные сосуды извиты, расширены, переполнены кровью. В некоторых случаях определяются их подэпителиальные разрывы (чаще в области голосовых складок).

2.4 Инструментальная диагностика

- Рекомендовано проведение эндоларингоскопического исследования гортани с применением гибких или жестких эндоскопов.

Уровень убедительности рекомендаций А (уровень достоверности доказательств – I)

Комментарии: Исследование позволяет определить характер патологического процесса, его локализацию, уровень, протяженность и степень сужения просвета дыхательных путей [8].

Для картины острого ларингита характерна гиперемия, отек слизистой оболочки гортани, усиление сосудистого рисунка. Голосовые складки, как правило, розовые или ярко-красные, утолщены, голосовая щель при фонации овальная или линейная со скоплением мокроты. При остром ларингите в воспалительный процесс может быть вовлечена слизистая оболочка подскладкового отдела гортани. При подскладковом ларингите диагностируется валикообразное утолщение слизистой оболочки подголосового отдела гортани. Если процесс не связан с интубационной травмой, его выявление у взрослых требует срочной дифференциальной диагностики с системными заболеваниями и туберкулезом. При инфильтративном ларингите определяют значительную инфильтрацию, гиперемию, увеличение в объеме и нарушение подвижности поражённого отдела гортани. Часто видны фибриновые налеты, в месте формирования абсцесса просвечивает гнойное содержимое. При тяжелой форме ларингита и хондроперихондрите гортани характерны болезненность при пальпации, нарушение подвижности хрящей гортани, возможна инфильтрация и гиперемия кожных покровов в проекции гортани, на фоне болевого синдрома и клиники общей гнойной инфекции. Абсцесс надгортанника выглядит как шаровидное образование на его язычной поверхности

с просвечивающим гнойным содержимым с выраженным болевым синдромом и нарушением глотания.

3. Лечение острого ларингита, медицинские показания и противопоказания к применению методов лечения

3.1 Консервативное лечение

- Рекомендовано проведение системной антибактериальной терапии при выраженной интоксикации и наличии значительных воспалительных явлений в гортани (диффузный отек слизистой оболочки гортани, наличие инфильтрации) и регионарного лимфаденита.

Уровень убедительности рекомендаций А (уровень достоверности доказательств – I)

Комментарии: ... Системная антибактериальная терапия при остром ларингите также назначается при отсутствии эффекта от местной антибактериальной и противовоспалительной терапии в течение 4–5 дней, при присоединении гнойной экссудации и воспаления нижних дыхательных путей [9].

Проведение антибиотикотерапии в амбулаторных условиях является непростой задачей, поскольку нерациональный выбор «стартового» антибиотика затягивает течение гнойной инфекции, приводит к развитию гнойных осложнений. Антимикробная терапия острого ларингита при выраженных воспалительных явлениях назначается эмпирически - амоксициллин + клавулановая кислота**, макролиды, фторхинолоны.

- Рекомендовано проведение местной антибактериальной терапии

Уровень убедительности рекомендаций В (уровень достоверности доказательств – II)

Комментарии: К местной антимикробной терапии относятся эндоларингиальные вливания с эмульсией гидрокортизона**, персиковым маслом и антибактериальным препаратом (можно использовать эритромицин, грамицидин С, стрептомицин, амоксициллин + клавулановую кислоту**) [8, 9].

- Рекомендовано назначение местных антигистаминовых препаратов [12].

Уровень убедительности рекомендаций В (уровень достоверности доказательств – II)

Комментарии: При аллергической форме ангионевротического отека гортани он достаточно легко снимается инъекциями антигистаминных препаратов, действующих как на H1-рецепторы (дифенгидрамин**, клемастин, хлоропирамин**), так и на H2-рецепторы (циметидин, гистодил(в Российской Федерации не зарегистрирован и не применяется) 200 мл в/в) с дополнением глюкокортикостероидов (60-90 мг преднизолона** или 8-16 мг дексаметазона** в/в)

- Рекомендовано проведение ингаляционной терапии

Уровень убедительности рекомендаций В (уровень достоверности доказательств – III)

Комментарии: Применяются ингаляции с кортикостероидами, антибиотиками, муколитиками, растительными препаратами с противовоспалительным и антисептическим эффектом, а также щелочные ингаляции для устранения сухости слизистой оболочки гортани. Продолжительность ингаляции обычно составляет 10 мин 3 раза в день. Щелочные ингаляции могут использоваться несколько раз в день для увлажнения слизистой оболочки дыхательных путей [4, 10].

3.2 Хирургическое лечение

- Не рекомендовано проведение хирургического лечения при неосложненном течении ОЛ [5, 11, 12].

Уровень убедительности рекомендаций I (уровень достоверности доказательств – A)

- Рекомендовано проведение экстренных хирургических вмешательств при осложненных формах ОЛ.

Уровень убедительности рекомендаций С (уровень достоверности доказательств – II)

Комментарии: При осложнениях в виде флегмоны шеи или медиастинаита проводят комбинированное хирургическое лечение наружным и эндоларингеальным доступом.

- Рекомендовано проведение трахеостомии или инструментальной коникотомии при клинической картине острого отечно-инфильтративного ларингита, эпиглоттита, абсцесса боковой стенки глотки, отсутствии эффекта от консервативного лечения и нарастании симптомов стеноза гортани (методика проведения трахеостомии представлена в Приложении Г).

Уровень убедительности рекомендаций С (уровень достоверности доказательств – IV)

3. Иное лечение

- Рекомендовано назначение физиотерапии.

Уровень убедительности рекомендаций С (уровень достоверности доказательств – IV)

Комментарии: *Хороший терапевтический эффект дает лазерная терапия - лазерное излучение видимого красного диапазона спектра (0,63—0,65 мкм) в непрерывном режиме с зеркальной насадкой D 50 мм (зеркально-контактный способ воздействия).*

Высокоэффективен суперфоноэлектрофорез по Крюкову-Подмазову.

- Рекомендовано соблюдение лечебно-охранительного режима.

Уровень убедительности рекомендаций С (уровень достоверности доказательств – IV)

Комментарии: *Также необходимо помнить, что для любого воспалительного заболевания гортани необходимо создать охранительный режим (голосовой режим), рекомендовать больному разговаривать немного и тихим голосом, но не шепотом, когда напряжение мышц гортани повышается. Необходимо также прекратить прием острой, соленой, горячей, холодной пищи, спиртных напитков, курение. В стадии реконвалесценции и в тех случаях, когда напряжённая фонация является одним из этиопатогенетических факторов при развитии гипотонусных расстройств голосовой функции в исходе воспаления, показана фонопедия и стимулирующая терапия [5].*

4. Медицинская реабилитация, медицинские показания и противопоказания к применению методов реабилитации

- Рекомендовано наблюдение фониатра пациентам голосовых профессий после перенесённого ОЛ до полного восстановления голоса.

Уровень убедительности рекомендаций В (уровень достоверности доказательств – III)

Комментарии: *За больными, перенёвшими хирургические вмешательства, наблюдают до полного восстановления клиничко-функционального состояния гортани в среднем 3 месяца с периодичностью осмотров раз в неделю в первый месяц и раз в 2 недели, начиная со второго месяца.*

Сроки нетрудоспособности зависят от профессии пациента: у лиц голосовых профессий они удлиняются до восстановления голосовой функции. Неосложнённый острый ларингит разрешается в течение 7-14 дней; инфильтративные формы - около 14 дней.

5. Профилактика и диспансерное наблюдение, медицинские показания и противопоказания к применению методов профилактики

Профилактика хронизации воспалительного процесса гортани заключается в своевременном лечении острого ларингита, повышении сопротивляемости организма, лечении гастроэзофагеальной рефлюксной болезни, инфекционных заболеваний верхних и нижних дыхательных путей, отказе от курения, соблюдении голосового режима.

6. Организация медицинской помощи

Показания для экстренной госпитализации в стационар: острая дыхательная недостаточности (более чем I степени)

Показания к выписке пациента из медицинской организации: отсутствие острой дыхательной недостаточности.

7. Дополнительная информация (в том числе факторы, влияющие на исход заболевания или состояния)

При развитии острого ларингита необходимо ограничение голосовой нагрузки. Запрещён приём горячей, холодной и острой пищи, спиртных напитков, курение, паровые

ингаляции. Показано постоянное увлажнение воздуха в помещении с помощью специальных увлажнителей, прием противовирусных препаратов.

При неосложнённых формах ларингита прогноз благоприятный, при осложненных формах с развитием стеноза гортани своевременная специализированная помощь и хирургическое лечение помогут спасти жизнь пациенту.

Критерии оценки качества медицинской помощи

№	Критерии качества	Уровень убедительности рекомендаций	Уровень достоверности доказательств
1.	Выполнено эндоларингоскопическое исследование	I	A
2.	Проведена терапия антибактериальными лекарственными препаратами системными и/или местными (в зависимости от медицинских показаний и при отсутствии медицинских противопоказаний)	II	B
3.	Выполнена терапия ингаляционными глюкокортикостероидами и/или ингаляционными муколитическими препаратами (в зависимости от медицинских показаний и при отсутствии медицинских противопоказаний)	III	B
4.	Выполнена терапия антигистаминными препаратами системного действия и/или системными глюкокортикостероидами (при ангионевротическом отеке, в зависимости от медицинских показаний и при отсутствии медицинских противопоказаний)	II	B
5.	Отсутствие гнойно-септических осложнений	IV	C

Список литературы

1. Василенко Ю.С. Диагностика и терапия ларингита, связанного с гастроэзофагеальным рефлюксом / Рос. оториноларингология. 2002. - №1. - С.95-96.
2. Богомильский М. Р., Чистякова В. Р. Детская оториноларингология. – М.: ГЭОТАР–Медиа, 2014. С. 624
3. Дайняк Л. Б. Особые формы острых и хронических ларингитов / Вестник оториноларингологии. 1997. - №5. - С.45.
4. Василенко Ю.С., Павлихин О.Г., Романенко С.Г. Особенности клинического течения и лечебная тактика при острых ларингита у профессионалов голоса. / Наука и практика в оториноларингологии: Материалы III Российской научно-практической конференции. М., 2004. - С.122-123.
5. Оториноларингология. Национальное руководство. Краткое издание / под ред. В.Т. Пальчуна. М.: ГЭОТАР–Медиа, 2012. 656 с.
6. Carding P. N., Sellars C., Deary I. J. et al. Characterization of effective primary voice therapy for dysphonia / J. Laryngol. Otol. 2002. - Vol. 116, № 12. - P. 1014-1018.
7. Крюков А.И., Романенко С.Г., Палихин О.Г., Елисеев О.В. Применение ингаляционной терапии при воспалительных заболеваниях гортани. Методические рекомендации. М., 2007. 19 с.
8. Романенко С.Г. Острый и хронический ларингит», «Оториноларингология. Национальное руководство. Краткое издание / под ред. В.Т. Пальчуна. - М. - :ГЭОТАР-Медиа, 2012 – С. 541-547.
9. Страчунский Л.С., Белоусов Ю.Б., Козлов С.Н. Практическое руководство по антиинфекционной химиотерапии. – М.: Боргес, 2002: 211-219.
10. Klassen T.P., Craig W.R., Moher D., Osmond M.H., Pasterkamp H., Sutcliffe T. et al. Nebulized budesonide and oral dexamethasone for treatment of croup: a randomized controlled trial // JAMA. – 1998; 279:1629-1632.
11. Дайхес Н.А, Быкова В.П., Пономарев А.Б, Давудов Х.Ш. Клиническая патология гортани. Руководство-атлас. - М. - Медицинское информационное агентство. 2009.- С.160.
12. Lesperance M.M. Zaezal G.H. Assesment and managment of laryngotracheal stenosis. / Pediatric Clinics of North Amrica.-1996.-Vol.43, №6. P. 1413-1427.

Приложение А1. Состав рабочей группы по разработке и пересмотру клинических рекомендаций

1. Рязанцев С.В., д.м.н., профессор, член Национальной медицинской ассоциации оториноларингологов, конфликт интересов отсутствует;
2. Карнеева О.В., д.м.н., профессор, член Национальной медицинской ассоциации оториноларингологов, конфликт интересов отсутствует;
3. Гаращенко Т.И., д.м.н., профессор, член Национальной медицинской ассоциации оториноларингологов, конфликт интересов отсутствует;
4. Гуров А.В., д.м.н., профессор член Национальной медицинской ассоциации оториноларингологов, конфликт интересов отсутствует;
5. Свистушкин В.М., д.м.н., профессор член Национальной медицинской ассоциации оториноларингологов, конфликт интересов отсутствует;
6. Абдулкеримов Х.Т., д.м.н., профессор член Национальной медицинской ассоциации оториноларингологов, конфликт интересов отсутствует;
7. Поляков Д.П., к.м.н., член Национальной медицинской ассоциации оториноларингологов, конфликт интересов отсутствует;
8. Сапова К.И., член Национальной медицинской ассоциации оториноларингологов, конфликт интересов отсутствует;
9. Богомилский М.Р., д.м.н., профессор, член-корр. РАН, конфликт интересов отсутствует;
10. Баранов К.К. к.м.н., конфликт интересов отсутствует;

Приложение А2. Методология разработки клинических рекомендаций

Целевая аудитория данных клинических рекомендаций:

1. Врачи-оториноларингологи.
2. Врачи-терапевты.
3. Врачи-педиатры.
4. Врачи общей практики (семейные врачи)

Таблица 1. Шкала оценки уровней достоверности доказательств (УДД) для методов диагностики (диагностических вмешательств)

УДД	Расшифровка
1	Систематические обзоры исследований с контролем референсным методом или систематический обзор рандомизированных клинических исследований с применением мета-анализа
2	Отдельные исследования с контролем референсным методом или отдельные рандомизированные клинические исследования и систематические обзоры исследований любого дизайна, за исключением рандомизированных клинических исследований, с применением мета-анализа
3	Исследования без последовательного контроля референсным методом или исследования с референсным методом, не являющимся независимым от исследуемого метода или нерандомизированные сравнительные исследования, в том числе когортные исследования
4	Несравнительные исследования, описание клинического случая
5	Имеется лишь обоснование механизма действия или мнение экспертов

Таблица 2. Шкала оценки уровней достоверности доказательств (УДД) для методов профилактики, лечения и реабилитации (профилактических, лечебных, реабилитационных вмешательств)

УДД	Расшифровка
1	Систематический обзор РКИ с применением мета-анализа
2	Отдельные РКИ и систематические обзоры исследований любого дизайна, за исключением РКИ, с применением мета-анализа
3	Нерандомизированные сравнительные исследования, в т.ч. когортные исследования
4	Несравнительные исследования, описание клинического случая или серии случаев, исследования «случай-контроль»
5	Имеется лишь обоснование механизма действия вмешательства (доклинические исследования) или мнение экспертов

Таблица 3. Шкала оценки уровней убедительности рекомендаций (УУР) для методов профилактики, диагностики, лечения и реабилитации (профилактических, диагностических, лечебных, реабилитационных вмешательств)

УУР	Расшифровка
-----	-------------

А	Сильная рекомендация (все рассматриваемые критерии эффективности (исходы) являются важными, все исследования имеют высокое или удовлетворительное методологическое качество, их выводы по интересующим исходам являются согласованными)
В	Условная рекомендация (не все рассматриваемые критерии эффективности (исходы) являются важными, не все исследования имеют высокое или удовлетворительное методологическое качество и/или их выводы по интересующим исходам не являются согласованными)
С	Слабая рекомендация (отсутствие доказательств надлежащего качества (все рассматриваемые критерии эффективности (исходы) являются неважными, все исследования имеют низкое методологическое качество и их выводы по интересующим исходам не являются согласованными)

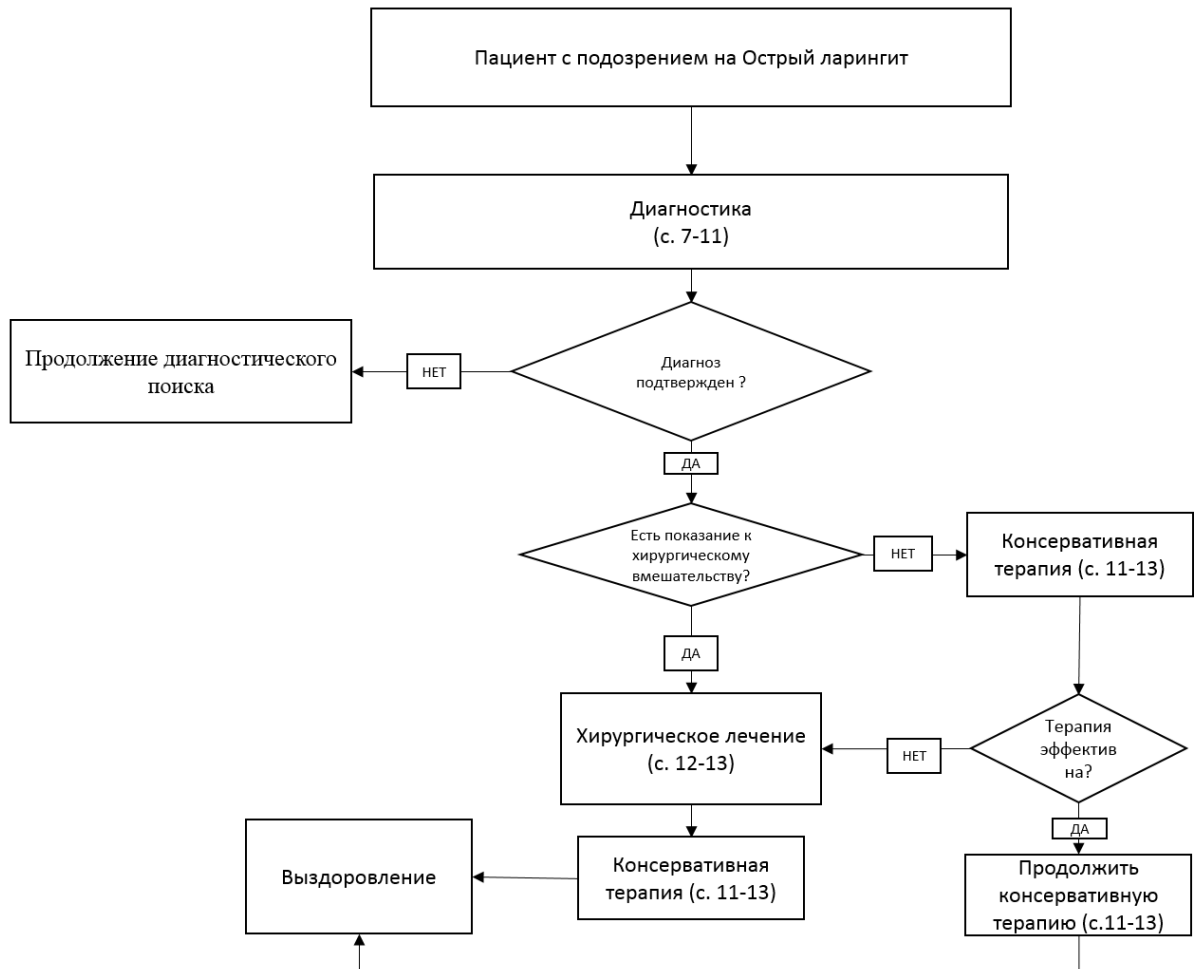
Порядок обновления клинических рекомендаций.

Механизм обновления клинических рекомендаций предусматривает их систематическую актуализацию – не реже чем один раз в три года, а также при появлении новых данных с позиции доказательной медицины по вопросам диагностики, лечения, профилактики и реабилитации конкретных заболеваний, наличии обоснованных дополнений/замечаний к ранее утверждённым КР, но не чаще 1 раза в 6 месяцев.

Приложение А3. Справочные материалы, включая соответствие показаний к применению и противопоказаний, способов применения и доз лекарственных препаратов, инструкции по применению лекарственного препарата

1. Приказ Министерства Здравоохранения РФ от 12 ноября 2012 года N 905н «Об утверждении порядка оказания медицинской помощи населению по профилю «оториноларингология».
2. Приказ Министерства здравоохранения Российской Федерации от 28 декабря 2012 г. № 1654н "Об утверждении стандарта первичной медико-санитарной помощи при острых назофарингите, ларингите, трахеите и острых инфекциях верхних дыхательных путей легкой степени тяжести».
3. Приказ Министерства здравоохранения Российской Федерации от 9 ноября 2012 г. № 798н "Об утверждении стандарта специализированной медицинской помощи детям при острых респираторных заболеваниях средней степени тяжести".

Приложение Б. Алгоритмы ведения пациента



Приложение В. Информация для пациентов

При развитии острого ларингита необходимо ограничение голосовой нагрузки. Запрещён приём горячей, холодной и острой пищи, спиртных напитков, курение, паровые ингаляции. Показано постоянное увлажнение воздуха в помещении с помощью специальных увлажнителей, прием противовирусных препаратов.

Приложение Г.

Срочная трахеостомия должна выполняться с тщательным соблюдением хирургической техники и соответствовать принципам максимальной сохранности элементов трахеи. Операция проводится под местным обезболиванием 20 – 30 мл 0,5% новокаина или 10- 15 мл 1% лидокаина под кожу шеи. Стандартная укладка с валиком под плечи не всегда возможна из-за резкого затруднения дыхания. В этих случаях операция проводится в полусидячем положении. Срединным продольным разрезом рассекается кожа и подкожная жировая клетчатка от уровня дуги перстневидного хряща до яремной вырезки грудины. Послойно строго по средней линии рассекается поверхностная фасция шеи. Грудинно-подъязычные мышцы раздвигаются тупым путем по средней линии (белая линия шеи). Обнажается перстневидный хрящ и перешеек щитовидной железы, который, в зависимости от размеров, смещается кверху или книзу. После этого выделяется передняя стенка трахеи. Не следует выделять трахею на большом протяжении, особенно ее боковые стенки, т.к. при этом существует вероятность нарушения кровоснабжения этого участка трахеи и повреждение возвратных нервов. У пациентов с нормальной анатомией шеи перешеек щитовидной железы обычно смещается кверху. У больных с толстой, короткой шеей и загрудинным расположением щитовидной железы перешеек путём поперечного рассечения плотной фасции у нижнего края дуги перстневидного хряща мобилизуется и смещается книзу за грудину. При невозможности смещения перешейка щитовидной железы он пересекается между двумя зажимами и обшивается синтетическими рассасывающими нитями на атравматической игле. Трахея вскрывается продольным разрезом от 2 до 4 полукольца трахеи после анестезии слизистой оболочки трахеи 1-2 мл 10% р-ра лидокаина и пробы со шприцом (свободное прохождение воздуха по игле). Если позволяет ситуация, то формируется стойкая трахеостома на уровне 2 – 4 полукольца трахеи. Величина разреза трахеи должна соответствовать размеру трахеостомической канюли. Увеличение длины разреза может привести к развитию подкожной эмфиземы, а уменьшение - к некрозу слизистой оболочки и прилегающих хрящей трахеи. В просвет трахеи вводится трахеостомическая канюля. Предпочтительно использовать трахеостомические трубки из термопластических материалов. Основное отличие этих трубок заключается в том, что анатомический изгиб трубки позволяет максимально уменьшить риск развития осложнений, связанных с раздражением, вызываемым соприкосновением дистального конца трубки со стенкой трахеи. Трахеостома остаётся до восстановления дыхания через естественные пути. Сразу же после окончания операции выполняется санационная фибробронхоскопия, чтобы избежать обтурации просвета трахеи и бронхов сгустками крови, попавшими туда во время проведения операции. В ургентных ситуациях при декомпенсации стеноза для обеспечения дыхания больному проводится экстренная коникотомия. Больной укладывается на спину, под лопатки подкладывается валик, голова запрокидывается назад. Пальпаторно находится коническая связка, расположенная между щитовидным и перстневидным хрящами. В условиях асептики, после проведения местного обезболивания, над конической связкой делается небольшой разрез кожи, затем коникотомом прокалывается коническая связка, извлекается мандрен, оставшаяся в ране трахеостомическая трубка фиксируется любым доступным методом. При отсутствии в распоряжении специальных инструментов и выраженной обтурации гортани на уровне голосовых складок оправдано введение в пальпируемую часть шейного отдела трахеи 1-2 толстых иглы диаметром около 2 мм (от инфузионной системы) на уровне 2-3 кольца трахеи строго по средней линии. Этого воздухоносного просвета достаточно для спасения пациента от асфиксии и гарантированной транспортировки его в стационар [10].